Draft
Finale
21 marzo 2014

LINEE GUIDA ITALIANE PER LA GESTIONE DELLE LINFOADENOPATIE DELLA TESTA E DEL COLLO IN ETÀ PEDIATRICA

Coordinatori:

Maurizio de Martino (Firenze)

Angelo Camaioni (Roma)

Linee guida Italiane per la Gestione della linfoadenopatia della testa e del collo in età pediatrica

Coordinatori: Maurizio de Martino, Firenze, Angelo Camaioni, Roma

Segreteria generale : Elena Chiappini, Firenze

Gruppo di lavoro multidisciplinare:
Marco Benazzo, otorinolaringoiatra, Pavia
Andrea Biondi, pediatra oncoematologo , Milano
Sergio Bottero, otorinolaringoiatra, Roma
Angelo Camaioni, otorinolaringoiatra, Roma
Elena Chiappini, pediatra, Firenze
Maurizio de Martino, pediatra, Firenze
Salvatore De Masi, epidemiologo e metodologo della ricerca, Firenze
Giuseppe Di Mauro, pediatra di famiglia, Caserta
Mattia Doria, pediatra di famiglia, Venezia
Susanna Esposito, pediatra, Milano
Giovanni Felisati, otorinolaringoiatra, Milano
Dino Felisati, otorinolarigoiatra, Milano
Filippo Festini, infermiere, Firenze
Renato Maria Gaini, otorinolaringoiatra, Monza
Luisa Galli, pediatra, Firenze
Claudio Gambini, anatomopatologo, Genova
Umberto Gianelli, anatomopatologo, Milano
Massimo Landi, pediatra di famiglia, Torino
Marco Lucioni, anatomopatologo, Pavia
Nicola Mansi, otorinolaringoiatra, Napoli
Paola Marchisio, pediatra, Milano
Gian Luigi Marseglia, pediatra, Pavia
Marta Nicola, anatomopatologo, Pavia
Andrea Novelli, farmacologo, Firenze
Marco Paulli, anatomopatologo, Pavia
Marina Picca, pediatra di famiglia, Milano
Marta Pillon, pediatra oncoematologo, Padova
Carlotta Pipolo, otorinolaringoiatra, Milano
Paolo Pisani, otorinolaringoiatra, Asti
Nicola Principi, pediatra, Milano
Iacopo Sardi, pediatra , Firenze
Giovanni Succo, otorinolaringoiatra, Torino
Paolo Tomà, radiologo, Roma
Enrico Tortoli, microbiologo, Firenze, Milano
Filippo Tucci, otorinolaringoiatra, Roma
Attilio Varricchio, otorinolaringoiatra, Napoli

Estrattori dati
Sara Sollai, medico, Firenze
Sabrina Becciani, medico, Firenze
Caterina Bonaccini, medico, Firenze
Sofia D'Elios, medico, Firenze
Ludovica Facchini, medico, Firenze

Martina Giacalone, medico, Firenze

Rachele Mazzantini, medico, Firenze

Simona Montano, medico, Firenze

Paola Piccini, medico, Firenze

Giulia Remaschi, medico, Firenze

Daniele Serranti, medico, Firenze

Alessia Stival, medico, Firenze

Elisabetta Venturini, Firenze

SOCIETÀ SCIENTIFICHE, FEDERAZIONI ED ASSOCIAZIONI RAPPRESENTATE

Società Italiana di Otorinolaringoiatria Pediatrica, Società Italiana di Otorinolaringoiatria, Società Italiana di Infettivologia Pediatrica, Federazione Italiana Medici Pediatri, Società Italiana di Cure Primarie Pediatriche, Società Italiana di Chemioterapia, Società Italiana di Scienze Infermieristiche, Associazione Microbiologi Clinici Italiani, Società Italiana di Pediatria Preventiva e Sociale, Associazione Italiana Ematologia Oncologia Pediatrica, Società Italiana di Anatomia Patologica e Citologia diagnostica, Società Italiana di Allergologia e Immunologia Pediatrica, Società Italiana di Scienze Infermieristiche Pediatriche, Società Italiana di Radiologia Medica, Associazione dei Genitori: "Noi per Voi".

Richiesta inoltrata all'Istituto Superiore do Sanità.

REVISORI ESTERNI

Prof Alberto Vierucci, Firenze

Prof Teresita Mazzei, Firenze

Marco Piemonte, Otorinolaringoiatra, Udine

CONFLITTO DI INTERESSE

Nessun componente del panel ha dichiarato alcun conflitto di interesse inerente alla tematica analizzata.

Le spese di una riunione del gruppo sono state sostenute grazie ad un contributo non vincolante di Valeas Spa, Milano, mentre le riunioni a piccoli gruppi sono avvenute in occasioni di congressi nazionali.

NOTE PER GLI UTILIZZATORI

Le decisioni cliniche sul singolo paziente per essere razionali e adeguate alle effettive necessità del caso richiedono sicuramente l'applicazione di raccomandazioni condivise dalla massima parte degli esperti, fondate sulle migliori prove scientifiche, ma non possono prescindere dall'esperienza clinica e da tutte le circostanze di contesto.

PROMULGAZIONE, DISSEMINAZIONE E AGGIORNAMENTO

Il testo è stato steso e divulgato in una versione preliminare a tutti i membri del panel. E' stato quindi modificato ed approvato da tutti gli autori nella sua versione definitiva il 16 gennaio 2014.

I contenuti del documento saranno divulgati mediante riviste scientifiche nazionali e internazionali, attraverso siti web delle Società Scientifiche rappresentate e mediante corsi di formazione specifici. Saranno inoltre presentati e discussi in occasione di Congressi Nazionali e Internazionali.

L'impatto delle linee guida nella pratica clinica sarà successivamente analizzato con studi *ad hoc*. Il testo sarà aggiornato ogni due anni, a meno che la base di prova non muti prima in maniera tale da rendere le raccomandazioni o il loro *grading* obsoleti.

PROFESSIONALITÀ E I GRUPPI COINVOLTI

Professionalità coinvolte nella produzione della presente linea guida sono pediatri, otorinolaringoiatri, specialisti in malattie infettive e oncologia, farmacologi, microbiologi, anatomopatologi, radiologici, infermieri professionali, esperti in metodologia della ricerca e rappresentanti dei genitori.

METODI

Destinatari e obiettivi della linea guida

Queste raccomandazioni possono essere utili nella diagnosi e trattamento a domicilio e in ospedale del bambino con linfoadenopatia della regione della testa o del collo, intesa come qualsiasi patologia interessante il linfonodo che ne determini un'alterazione delle dimensioni e/o della consistenza (Gosche JR. Semin Pediatr Surg, 2006; Rajasekaran K. Pediatr Clin North Am, 2013).

Scopo

Lo scopo di questa linea guida è quello di selezionare, alla luce delle migliori prove scientifiche disponibili, gli interventi efficaci e sicuri a disposizione per la gestione della linfoadenopatia della regione della testa e del collo in età pediatrica. In particolare gli obiettivi principali sono quelli di essere di ausilio per la diagnosi clinica ed eziologica della linfoadenopatia, identificare un corretto approccio terapeutico medico e chirurgico e prevenire le complicanze.

Popolazione e il setting di cura a cui sono principalmente rivolte le linee guida.

La popolazione di riferimento è rappresentata dai bambini (età < 18 anni) con linfoadenopatia delle stazioni della testa o del collo. Le presenti linee guida sono applicabile nell'attività ambulatoriale del pediatra di famiglia, in ambulatori specialistici ed in ambiente ospedaliero.

Metodologia utilizzata

La stesura del documento e la definizione del livello delle prove di efficacia è stata realizzata in accordo con la metodologia del Sistema Nazionale per le Linee Guida (SNLG; Manuale Metodologico, 2011) (Tabella 1). In particolare, in accordo con la metodologia adottata dal SNLG, il documento è stato elaborato secondo le seguenti fasi:

1. individuazione di un gruppo multidisciplinare di esperti comprendente tutte le competenze utili all'elaborazione del documento, incluso il punto di vista dell'utenza;

2. formulazione, da parte del gruppo di esperti, dei quesiti scientifici più rilevanti, con particolare attenzione alle aree di maggiore incertezza clinica e organizzativa;

3. revisione della letteratura scientifica in base a una strategia di ricerca in grado di rintracciare tutte le prove scientifiche relative ai quesiti identificati;

4. valutazione delle prove scientifiche raccolte, in base al sistema di *grading* adottato dal SNLG;

5. sintesi delle prove scientifiche disponibili;

6. formulazione di suggerimenti da parte del gruppo di esperti in base alle prove scientifiche disponibili (si ricorda come il documento di indirizzo non dia raccomandazioni, ma offra suggerimenti e consigli);

7. discussione dei quesiti clinici e organizzativi, dei suggerimenti e della bozza del documento con i rappresentanti delle società medico scientifiche;

8. redazione del documento finale;

9. valutazione della linea guida prodotta da parte di esperti esterni;

10. presentazione e pubblicazione della versione definitiva della linea guida;

11. programmazione di un aggiornamento eventuale dopo due anni dalla pubblicazione, a meno che la base di prova non muti prima in maniera tale da rendere le raccomandazioni o il loro grading obsoleti.

ABBREVIAZIONI PRINCIPALI

CMV: citomegalovirus

EBV: virus di Epstein Barr

IGRA: *interferon-gamma release assay*

MNT: micobatteri non tubercolari

PCR*: polymerase chain reaction*

PCR: proteina C reattiva

TST: *tuberculin skin test*

Quesiti clinici

Con l'intento di massimizzarne l'utilità pratica, le presenti linee guida affrontano alcune domande chiave sulla gestione della linfoadenopatia in pediatria che sono ritenute, da parte degli estensori, in grado di focalizzare gli aspetti più attuali e controversi sull'argomento:

1. Quali sono le caratteristiche cliniche e anamnestiche che indirizzano verso una determinata eziologia e che guidano verso un iter diagnostico terapeutico?

2. Quando e quali accertamenti di I livello devono essere eseguiti?

3. Quando è raccomandata l'indagine ecografica? Quali caratteristiche ecografiche possono guidare l'iter diagnostico-terapeutico?

4. Quando è indicata la terapia antibiotica e quale antibiotico deve essere utilizzato?

5. Cosa fare in caso di fallimento della terapia antibiotica?

6. Quando e quali accertamenti di secondo livello eseguire?

7. Quali indagini devono essere eseguite sul materiale bioptico?

8. Quando intervenire chirurgicamente e come?

9. Quali possono essere le complicanze chirurgiche?

10. Come gestire il bambino con sospetta infezione da micobatteri?

Revisione della letteratura scientifica

La ricerca bibliografica è stata svolta consultando i database di *Cochrane Library* e *Medline* tramite *PubMed*, da Gennaio 1985 a Dicembre 2013.

Sono stati inclusi tutti i tipi di studi in lingua inglese. Per ogni domanda sono state individuate le parole chiave usate per la strategia di ricerca. In particolare, per i vari quesiti sono state eseguite le ricerche bibliografiche. Includendo le parole: "children[Title/Abstract] AND lymphadenitis[Title/Abstract]) AND English[lang])" ; "cervical[Title/Abstract] AND lymphadenopathy[Title/Abstract]) AND (children[Title/Abstract] OR paediatric[Title/Abstract] OR Paediatric[Title/Abstract]) AND English[lang])"

La bibliografia è stata periodicamente aggiornata nel corso della stesura delle linee guida e un'ulteriore revisione della letteratura è stata effettuata prima della stesura finale. Sono state inoltre considerate le referenze bibliografiche degli studi selezionati inizialmente.

Raccolta e valutazione delle prove di efficacia e sviluppo della classificazione delle raccomandazioni

Le prove derivanti dai singoli studi sono state sintetizzate in apposite tabelle, specifiche per singolo quesito e per disegno di studio. Per ogni studio scelto è stata eseguita una valutazione metodologica e dei contenuti secondo una *checklist* predeterminata utilizzando le schede elaborate da *Scottish Intercollegiate Guidelines Network* (SIGN) tradotte in lingua italiana, specifiche per tipologia di studio.

Gli articoli reperiti sono stati condivisi fra tutti i membri del panel grazie alla creazione di un sito web apposito. L'archiviazione degli articoli nella piattaforma web è stata effettuata da un solo amministratore, mentre tutti gli altri membri del panel hanno potuto accedere al materiale bibliografico, senza poterlo modificare, utilizzando una password personale. I risultati dell'analisi sono stati poi discussi ed approvati dall'assemblea di tutti i partecipanti alla stesura della linea guida, utilizzando il metodo della *consensus conference*.

Tabella 1. Definizione dei livelli di prova e della forza delle raccomandazioni

Livelli di prova per gli interventi randomizzabili	
I	Prove ottenute da più studi clinici controllati randomizzati e/o da revisioni sistematiche di studi randomizzati
II	Prove ottenute da un solo studio randomizzato di disegno adeguato
III	Prove ottenute da studi di coorte non randomizzati con controlli concorrenti o storici o loro metanalisi
IV	Prove ottenute da studi retrospettivi tipo caso-controllo o loro metanalisi
V	Prove ottenute da studi di casistica (serie di casi) senza gruppo di controllo
VI	Prove basate sull'opinione di esperti autorevoli o di comitati di esperti come indicato in linee guida o consensus conference, o basata su opinioni dei membri del gruppo di lavoro responsabile di queste linee guida
Livelli di prova per gli interventi non-randomizzabili	
I	Prove ottenute da più studi ITS con popolazione di controllo e/o da revisioni sistematiche di studi ITS
II	Prove ottenute da un solo studio ITS con popolazione di controllo di disegno adeguato
III	Prove ottenute da studi "before and after" controllati o loro metanalisi
IV	Prove ottenute da studi "before and after" senza popolazione di controllo o loro metanalisi
V	Prove ottenute da studi di casistiche senza gruppo di controllo
VI	Prove basate sull'opinione di esperti autorevoli o di comitati di esperti come indicato in linee guida o *consensus conference*, o basata su opinioni dei membri del gruppo di lavoro responsabile di queste linee guida
Nota: studio *before and after* : lo studio di valutazione di efficacia di un intervento il cui disegno prevede una misurazione dell'outcome a livello di popolazione (ecologico) prima e dopo l'intervento. Il controllo è costituito da *un gruppo in cui l'outcome viene misurato nello stesso tempo, ma l'intervento non è applicato.*	
***Time series design* (ITS) lo studio il cui disegno prevede molteplici misure dell'outcome prescelto, sia prima sia dopo l'intervento, a livello di popolazione (ecologico). In questo modo è possibile evidenziare l'effetto di andamenti "naturali"dei fenomeni (trend storico), altrimenti non misurati negli studi *before and after.* Come questi ultimi, rappresentano la sola tipologia di studi praticabile per interventi ad ampio spettro sulla popolazione, che impediscono l'identificazione di gruppi di controllo.**	
Forza delle raccomandazioni	
A	L'esecuzione di quella particolare procedura o intervento è fortemente raccomandata. Indica una particolare raccomandazione sostenuta da prove scientifiche di buona qualità, anche se non necessariamente di tipo I o II
B	Si nutrono dei dubbi sul fatto che quella particolare procedura o intervento debba sempre essere raccomandata, ma si ritiene che la sua esecuzione debba essere attentamente considerata
C	Esiste una sostanziale incertezza a favore o contro la raccomandazione di eseguire la procedura o l'intervento

RACCOMANDAZIONI

1. Quali sono le caratteristiche cliniche e anamnestiche che indirizzano verso una determinata eziologia e che guidano verso un iter diagnostico terapeutico?

- Nell'approccio al bambino con linfadenopatia devono essere considerati diversi fattori includenti: età del bambino, presenza di segni/sintomi sistemici (es. febbre, sudorazione notturna e perdita di peso), storia recente di infezione delle vie aeree, otalgia, odontalgia, puntura di insetto, traumi, rash, contatto con animali, viaggi, contatto tubercolare, ingestione di alimenti possibilmente contaminati, vaccinazioni e assunzione di farmaci (III-A).

- All'esame obiettivo devono essere inoltre valutate e specificate le seguenti caratteristiche: sede interessata e lateralità, evoluzione (decorso acuto, subacuto, cronico), dimensione, stato della cute sovrastante, consistenza (molle, dura, fluttuante), relazione con i tessuti circostanti (mobilità, fissità), dolenzia e dolorabilità, altri segni sistemici associati (epatosplenomegalia, reperti toracici, rash) (III-A).

2. Quando e quali accertamenti di I livello devono essere eseguiti?

L'iter diagnostico è illustrato nell'algoritmo a pagina 13. In particolare:

- In caso di linfoadenopatia, mono- o bilaterale, acuta con febbre e/o faringotonsillite e/o un quadro clinico compatibile con sindrome simil-mononucleosica si raccomanda l'esecuzione del test rapido per Streptococco β-emolitico di Gruppo A. Se tale indagine è negativa, deve essere eseguita una vigile attesa per 3-5 giorni e, in caso di persistenza e/o peggioramento del quadro, si raccomanda l'esecuzione di esami ematici (emocromo, PCR, ALT/AST, VCA-IgM). In caso di negatività delle indagini sierologiche per infezione da EBV e/o alterazioni di altri esami ematici e/o persistenza di febbre si raccomanda di considerare altri agenti responsabili di sindrome simil-mononucleosica (quali CMV, HSV, HHV-6, adenovirus, *T.gondii*), infezioni batteriche sistemiche, sindrome di Kawasaki o disordini linfoproliferativi (III-A).

- In caso di miglioramento e/o esami ematici nella norma si raccomanda comunque un attento controllo clinico nel tempo (VI-A).

- In caso di linfoadenopatia mono/bilaterale, di dimensioni inferiori a 2 cm, senza segni di flogosi locale associati si raccomanda un'attenta valutazione dell'andamento clinico (VI-A). Ogni linfoadenopatia che non regredisca in 4-6 settimane o non si risolva completamente in 8-12 settimane deve essere indagata con indagini cliniche e strumentali (III-A).

- In questi casi si consiglia di eseguire le seguenti indagini di primo livello*: emocromo, PCR, LDH, ALT/AST, sierologia per EBV, Intradermoreaizone di Mantoux e Quantiferon TB Gold In tube (QFT) oppure T-SPOT.TB, ed ecografia del collo (VI-B).

-Qualora il quadro risulti negativo o aspecifico si raccomanda di eseguire un appro-

fondimento diagnostico di secondo livello includente*: indagini sierologiche per *Toxoplasma gondii, Bartonella henselae, Francisella tularensis, Borrelia burgdorferi, Brucella* spp*., Listeria monocytogenes,* citomegalovirus e una valutazione otorinolaringoiatrica, in base al quadro clinico-anamnestico (VI-B).

- Se gli esami risultano indicativi per una patologia in particolare si raccomanda di intraprendere la terapia specifica ed, eventualmente, indirizzare il bambino allo specialista più indicato (infettivologo /oncoematologo/ chirurgo ORL) (VI-A).

- Se gli esami non sono diagnostici, si raccomanda di eseguire una radiografia del torace ed ecografia addominale e indirizzare il bambino allo specialista oncoematologo, che provvederà, se lo ritiene necessario, ad eseguire *markers* tumorali più specifici o eseguire biopsia escissionale del linfonodo (VI-B).

- In caso di linfoadenopatia mono o bilaterale di qualsiasi dimensione con evidenti segni di flogosi locale si raccomanda in prima istanza un trattamento antibiotico empirico con amoxicillina/acido clavulanico 80 mg/kg/die in 3 somministrazioni per 14 giorni e la rivalutare del bambino dopo 7 giorni.

- In caso non ci sia stato un miglioramento, si raccomandano indagini di primo e secondo livello in base ai risultati ottenuti (come per *)

- In caso di linfoadenopatia mono/bilaterale di dimensioni superiori a 2 cm, senza segni di flogosi associati si raccomanda di eseguire in prima istanza le indagini di primo livello e secondo livello in base ai risultati ottenuti (come per *).

- Si raccomanda di valutare con particolare attenzione le seguenti condizioni: età inferiore ai 12 mesi; linfonodi di consistenza dura e/o fissità e/o non dolorabilità; linfonodi di dimensioni superiori ai 3 cm; localizzazione linfonodale sovraclaveare, ascellare (in assenza di lesione cutanea consensuale); forme generalizzate persistenti; presenza di masse mediastiniche e/o addominali; presenza di sintomatologia sistemica: febbre persistente non spiegata, prurito, perdita di peso, pallore, astenia, petecchie o altre lesioni emorragiche, epato-splenomegalia persistente (III-A).

- Nel bambino con linfoadenopatia cervicale, più spesso acuta unilaterale, associata a uno o più sintomi tipici della sindrome di Kawasaki (febbre per almeno 5 giorni, congiuntivite bilaterale non essudativa, mucosite e/o cheilite e rash cutaneo con eventuale coinvolgimento palmoplantare) è imperativa l'esecuzione di un'ecocardiografia (III-A).

3. Quando è raccomandata l'indagine ecografica? Quali caratteristiche ecografiche possono guidare l'iter diagnostico-terapeutico?

- La semplicità di esecuzione e la non invasività rendono l'ecografia raccomandata nel bilancio diagnostico della linfoadenopatia della testa e del collo (III-A).

- Nessuna singola caratteristica ultrasonografica è di per sé specifica di patologia

benigna o maligna. In caso di coesistenza di più caratteristiche quali: forma tondeggiante; ilo assente; disomogeneità strutturale; coinvolgimento extracapsulare; disomogeneità strutturale; vascolarizzazione linfonodale caotica, la possibilità di natura maligna può essere prospettata. In questi casi, in presenza anche di sospetto clinico, l'esame istologico resta l'unico mezzo per ottenere una diagnosi certa e definitiva (III-A).

4. Quando è indicata la terapia antibiotica e quale antibiotico deve essere utilizzato?

- Nei casi nei quali è indicato il trattamento antibiotico empirico il farmaco di prima scelta è amoxicillina + acido clavulanico da somministrare *per o*s alla dose di 80 mg/kg/ die in tre somministrazioni giornaliere per 14 giorni, in caso di forma lieve (III-A).

- Nelle forme gravi (con compromisisone dello stato generale e/o febbre persistente, incremento degli indici di flogosi) la terapia antibiotica empirica di prima scelta raccomandata è ampicillina + sulbactam oppure amoxicillina + acido clavulanico per via endovenosa (80 mg/kg/die, calcolato su ampicillina o amoxicillina, in tre somministrazioni) (III-A).

- In presenza di un elevato rischio di infezione da *Staphylococcus aureus* meticillino resistente (MRSA), posto in base alle condizioni cliniche del bambino, ai dati epidemiologici ed in base alla risposta alla terapia antibiotica empiricanelle prime 48-72 ore, si raccomanda l'impiego di clindamicina (nelle forme lievi 10-30 mg/kg/die in 3-4 somministrazioni giornaliere *per os* e nelle forme gravi 25-40 mg/kg/die in 3-4 somministrazioni giornaliere per via endovenosa) (II-A).

- Nel caso in cui siano disponibili dati microbiologici relativi all'eziologia e alla sensibilità batterica agli antibiotici, sarà possibile mantenere la terapia o modificarla in funzione dei dati acquisiti (III-A).

- Le forme da MRSA resistente a clindamicina devono essere trattate con vancomicina (15 mg/kg per tre volte al giorno) o linezolid (10 mg/kg per tre volte al giorno nei bambini di età inferiore ai 12 anni o 400-600 mg per due volte al giorno nei bambini di età superiore ai 12 anni).

- Le linfoadeniti subacute o croniche, prevalentemente dovute a *Bartonella henselae, Mycobacterium tuberculosis* o *Mycobacteria* non tubercolari devono essere inquadrate sulla base dei dati di laboratorio e trattate specificatamente (I-A).

5. Cosa fare in caso di fallimento della terapia antibiotica?

In caso di fallimento terapeutico sono essenziali gli esami istologici e microbiologici per evidenziare le caratteristiche istologiche dei linfonodi interessati e prescrivere la più corretta terapia antibiotica o escludere forme non infettive (III-A).

6. Quando e quali eseguire accertamenti di secondo livello?

- L'emocoltura dovrebbe essere limitata ai casi di coinvolgimento sistemico con febbre e/o sospetta sepsi (III-B).

-La TC e la RM sono indicate solo nel sospetto di patologia maligna o di ascessi profondi del collo che possono richiedere il drenaggio. In fase prediagnostica per una valutazione "Whole Body" sono indicate tecniche RM basate su sequenze STIR e/o DWI (III-B).

-L'impiego della FDG-PET è da limitare, nei casi indicati (es. Linfoma di Hodgkin), al bilancio di estensione dell'eventuale patologia di base. L'alta dose di radiazioni rappresenta la maggiore controindicazione in pediatria (III-B).

-L'agospirato linfonodale non è indicato, nell'iter diagnostico della maggior parte delle linfoadenopatie pediatriche (VI B).

-Nei casi nei quali le indagini di primo livello non abbiamo permesso diagnosi eziologica, per l'inquadramento diagnostico è indicata l'asportazione (biopsia) escissionale del linfonodo più grande, completo di caspula, evitando la biospia a cuneo e l'aspirazione con ago sottile e l'agobiopsia con ago tranciante (III-A).

-La biopsia escissionale va effettuata sul linfonodo più grande, che dovrebbe essere rimosso con la capsula integra (III- A)

-La biopsia escissionale è raccomandata come esame diagnostico in presenza di almeno uno dei seguenti criteri: linfoadenopatia di dimensioni superiori a 2 cm che non si riduca di dimensioni nell'arco di 4-6 settimane o non si normalizzi nell'arco di 8-12 settimane; localizzazione a rischio per patologia neoplastica (ad es: sopraclaveare); presenza di linfonodi duri, fissi e non dolenti; sintomi sistemici persistenti (febbre senza altra causa accertata, sudorazione notturna , perdita di peso > del 10%) (III-A).

7. Quali indagini devono essere eseguite sul materiale bioptico?

- Il prelievo bioptico deve essere inviato "a fresco" al laboratorio di anatomia patologica; qualora questo non fosse possibile, deve essere fissato in formalina neutra tamponata al 10% (III-A).

-Le indagini da effettuare dipendono dal sospetto diagnostico e comprendono le valutazioni morfologica, istochimica, immunofenotipica e molecolare. Il risultato di ciascuna analisi deve essere integrato al quadro clinico e ai reperti morfologici (III-A).

-Le indagini infettivologiche da eseguire sul materiale linfonodale includono: esame batterioscopico, esame colturale per germi comuni, esame batterioscopico, colturale e PCR per micobatteri . Si raccomanda ove possibile l'esecuzione di indagini di biologia molecolare (PCR 16S od altre PCR specifiche) (VI-B).

8. Quando intervenire chirurgicamente e come?

-Il trattamento raccomandato utilizzato per un ascesso latero-cervicale che non risponda alla terapia antibiotica empirica è l'incisione ed il drenaggio (VI-A).

-Il trattamento chirurgico delle linfoadenopatie granulomatose di probabile etiologia da micobatteri non tubercolari è rappresentato da uno svuotamento funzionale selettivo del livello o dei livelli interessati in monoblocco con la cute se infiltrata (I-A).

9. Quali possono essere le complicanze chirurgiche?

- Le complicanze chirurgiche sono principalmente dovute a lesioni, temporanee nella maggioranza dei casi, dei rami del nervo faciale. (V-A)

10. Come gestire il bambino con sospetta infezione da micobatteri?

-In presenza delle seguenti caratteristiche anamnestico/cliniche: tumefazione linfonodale cervicale monolaterale che persiste per più di tre settimane; buone condizioni generali, assenza di febbre, non segni di infezione suppurativa localizzata; età compresa tra 0-5 anni; tendenza alla necrosi colliquativa interna con successiva fistolizzazione all'esterno; TST positivo con infiltrato >5 mm e <10 mm; IGRA negativi; reperti compatibili con necrosi e colliquazione interna e reperti che escludono una patologia maligna alla diagnostica per immagini è necessario procedere ad esame microbiologico su tessuto da linfonodo (sia esso ottenuto da asportazione che da biopsia o agoaspirato).

-Generalmente l'infezione da micobatteri non tubercolari si associa ad un TST positivo (con diametro di infiltrazione inferiore a 10 mm, che però non costituisce un *cut off* assoluto) e ad un test IGRA negativo. Tuttavia un esito negativo di un TST non permette di escludere l'infezione da micobatteri (II-A).

-In presenza di IGRA positivo o di altri elementi anamnestico/clinici suggestivi (presenza di un sospetto/accertato caso fonte per tubercolosi bacillifera o reperti toracici dubbi o presenza di febbre/tosse o decadimento delle condizioni generali) deve essere considerata la probabile natura tubercolare della linfoadenopatia (I-A).

-Una parte del materiale bioptico od agoaspirato da linfonodo affetto deve tassativamente essere destinata alle indagini microbiologiche. Per la raccolta di tali campioni non possono essere utilizzati contenitori con formalina.

- La richiesta degli esami microbiologici deve fare esplicitamente riferimento alla ricerca di micobatteri. Esame microscopico e colturale devono essere sempre richiesti; la richiesta di amplificazione genica è consigliata, in particolare quando l'esame microscopico è positivo.

- Qualora non esistano accordi precisi è consigliabile segnalare al microbiologo la necessità di allargare la ricerca anche a *M. haemophilum*.

- Poiché la linfoadenopatia da micobatteri non tubercolari, qualora definita la diagnosi microbiologicamente, è una condizione benigna autoresolventesi, seppur gravata da un decorso prolungato e che influenza negativamente la qualità di vita

del bambino e della famiglia, anche la sola osservazione può rappresentare una scelta gestionale, seppure non ottimale. Allo scopo di abbreviare il decorso della patologia e il disagio per il bambino e la famiglia può essere adottata una opzione terapeutica più aggressiva. La completa escissione chirurgica del linfonodo affetto è la scelta terapeutica più efficace nella linfoadenopatia da micobatteri non tubercolari (II-A).

- La possibilità di eventi avversi, seppure rari, deve essere in ogni caso comunicata espressamente ai genitori.

- Il trattamento chirurgico deve essere evitato quando gravato da un elevato rischio al nervo faciale (I-A).

- Quando non sia possibile procedere al trattamento chirurgico radicale è possibile intraprendere una terapia antibiotica con claritromicina (15 mg/Kg in due dosi) in associazione a rifampicina (10-20 mg/kg in 1 dose giornaliera) o rifabutina (5 mg/Kg in una dose) oppure associata ad etambutolo (20 mg/kg in 1 dose giornaliera), per la durata di due mesi (I-A).

- La limitata efficacia della terapia antibiotica deve essere comunicata esplicitamente ai genitori (I-A).

-Nel caso di marcata estensione del processo infettivo, immunodepressione del paziente o multi resistenza dovrebbe sempre essere consultato uno specialista infettivologo pediatra (VI-B).

Algoritmo diagnostico terapeutico per la gestione del bambino con linfoadenopatia della testa e del collo

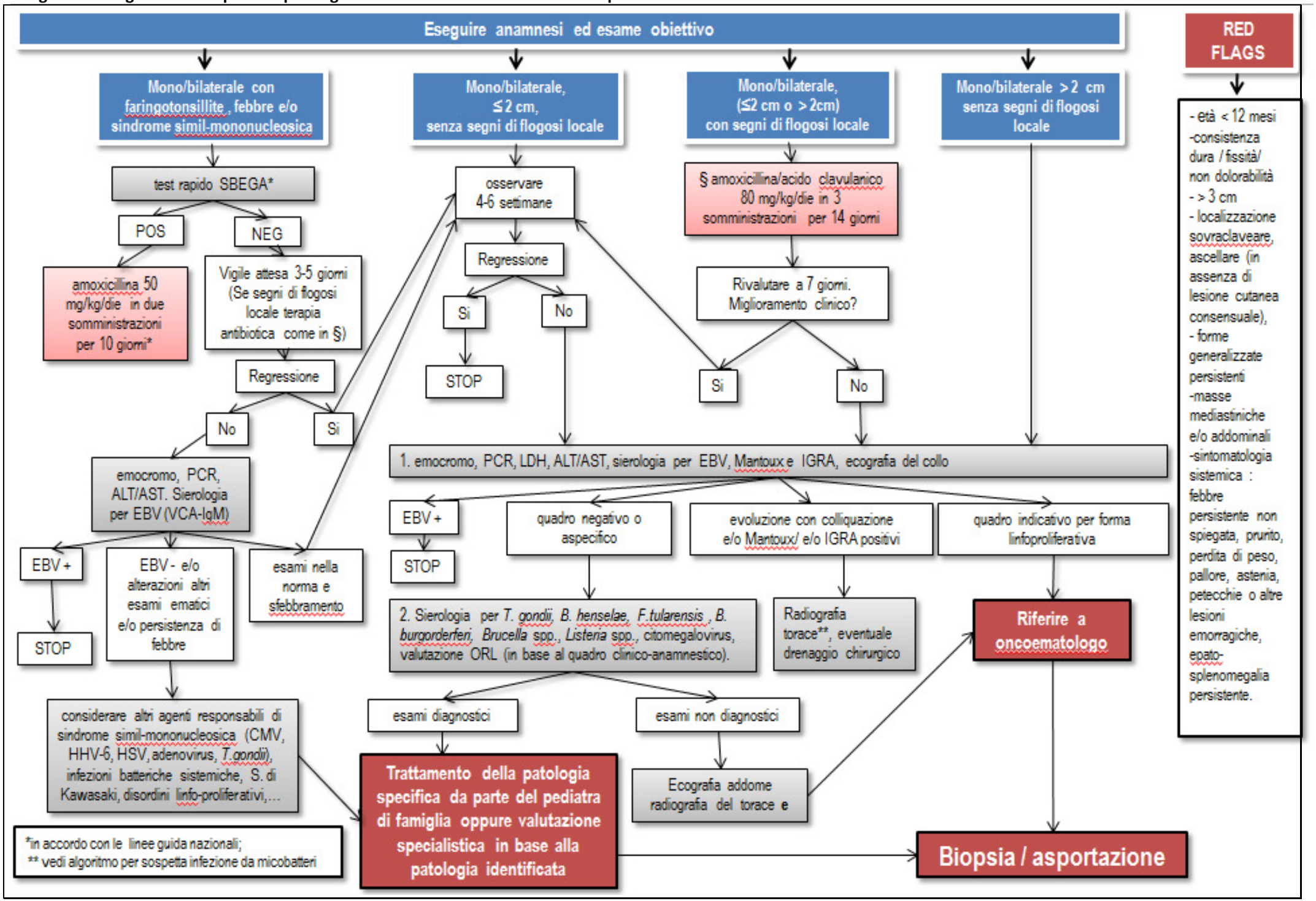

Algoritmo per la diagnosi di linfoadenopatia da micobatteri non tubercolari (MNT)

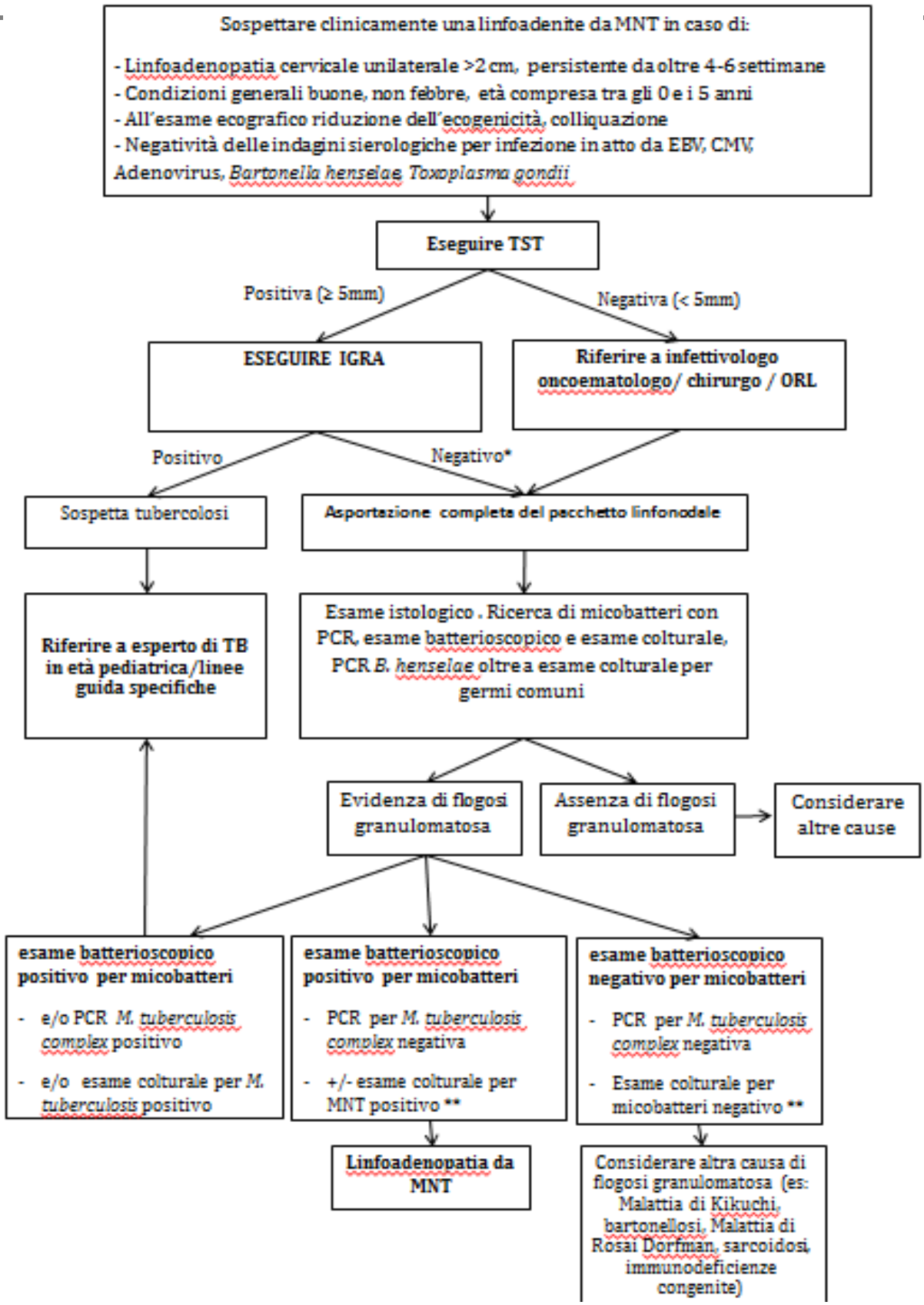

*Elevata probabilità di linfoadenopatia da MNT. Tuttavia nel bambino sotto i 5 anni di età considerare che un test IGRA negativo non consente di escludere completamente il rischio di tubercolosi

**si ricorda che anche in caso di infezione da MNT gli esami microbiologici potrebbero risultare falsamente negativi se non vengono utilizzati alcuni specifici terreni di coltura (es. per *M. haemophilum*)

TST: *tuberculin skin test*, test cutaneo alla tubercolina; IGRA: *Interferon-gamma release assays*; EBV: *Ebstein–Barr virus*; CMV: *Cytomegalovirus*. *PCR: polymerase chain reation*

Note storiche

Dino Felisati

La storia delle tumefazioni cervicali si perde nella notte dei tempi perché si tratta di manifestazioni patologiche di tutta evidenza che hanno sempre richiamato l'attenzione del paziente e del medico. Gli appellativi con cui venivano definiti nell'antichità gli aumenti di volume delle formazioni anatomiche cervicali erano: struma e scrofola. Questi due termini furono impiegati indifferentemente per designare vari tipi di patologia, sia che essa fosse di origine infiammatoria, disembriogenetica o neoplastica [1].

I primi accenni sul sistema linfonodale risalgono a Ippocrate (V sec. a.C.) che ne parla nel suo trattato Delle Articolazioni; a seguire, Erofilo (300 a.C.) che descrisse per primo i vasi linfatici e Rufo di Efeso, medico greco vissuto a Roma (II metà I sec.), che identificò i linfonodi ascellari, inguinali e mesenterici e descrisse il timo.[2] Il grande medico e anatomico Galeno di Pergamo (129-300 d.C.), nelle sue dissezioni sulle scimmie e sui maiali osservò i linfonodi mesenterici e i linfonodi situati ai lati della trachea, vicino alla radice della laringe, che chiamò *glandules* [1].

Dell'epoca rinascimentale ricordiamo Gabriele Falloppio (1523-1562) che descrisse i vasi chiliferi e Bartolomeo Eustachi (1500 circa-1574) che, nelle sue famose tavole anatomiche, rappresentò il dotto toracico (vena alba thoracis). L'interesse per questo tipo di studi si andò successivamente intensificando ed altri autori pubblicarono i risultati delle loro ricerche. Gaspare Aselli (1581-1626) scoprì i vasi chiliferi nel cane (venae alba et lacteae) e nel 1651 Jean Pecquet (1622 circa-1674) identificò la connessione tra il dotto toracico e i vasi chiliferi e descrisse la cisterna che porta il suo nome [2].

In seguito il sistema linfatico fu oggetto di interesse da parte di molti altri studiosi. Lo svedese Olaus Rudbeck (1630-1702) distinse i vasi linfatici dell'intestino dai vasi chiliferi, Thomas Bartholin (1616-1680) descrisse in maniera completa ed esauriente il sistema linfatico e per primo chiamò vasi linfatici queste strutture, Paolo Mascagni (1752-1815) nel 1787 pubblicò la sua grande opera – considerata per lungo tempo un testo classico – sui vasi linfatici e Bartolomeo Panizza (1785-1867), con le sue ricerche, contribuì a perfezionare lo studio del sistema linfatico e trasformò l'anatomia dissettoria in anatomia microscopica [3].

Ma l'autore al quale siamo più debitori e più legati perché più ha contribuito alla conoscenza del sistema linfonodale per gli aspetti di nostro interesse è senza dubbio Henri Rouvière (1876-1952), professore di anatomia alla facoltà di Medicina di Parigi, che nel 1938 pubblicò il suo trattato su l'Anatomie du Système Lynphatique Humain [4] nel quale sono presentati e classificati i gangli linfatici dell'intero corpo umano. Le sue tavole, derivate da un gran numero di dissezioni sul cadavere, fanno seguito alle precedenti ricerche sul sistema linfatico condotte dall'anatomico Marie Philibert Constant Sappey (1810-1896). Il ganglio linfatico

retrofaringeo, situato alla base del cranio, porta il nome di ganglio di Rouvière assegnatogli in suo onore.

La storia delle linfoadenopatie cervicali dell'infanzia presuppone la distinzione tra forme infiammatorie e neoplastiche. Per quanto riguarda le forme infiammatorie, la suddivisione tra aspecifiche e specifiche, risale alla seconda metà dell'ottocento, epoca della scoperta dei microrganismi; prima esse rientravano nel grande capitolo degli strumi e delle scrofole.

La scrofolosi era stata identificata e studiata fin dall'antichità: i greci la chiamavano *koiros* che significa porco con il significato di malattia dei maiali che nell'uomo può svilupparsi non solo al collo, ma anche in altre parti dell'organismo, i latini la definivano struma, i barbari scrofula, mutuando dal latino il significato di scrofa. Il bisogno di fare chiarezza sulle cause ha coinvolto tutti coloro che si sono interessati dell'argomento [5]. Partendo dalla dottrina ippocratica ambientalista espressa nel trattato De aere, locis et aquis sono state costruite varie ipotesi causali della scrofolosi invocando, di volta in volta, l'insalubrità dell'aria, la vita in ambienti umidi e malsani, la scadente qualità delle acque dei pozzi, la cattiva e insufficiente alimentazione ed altro [6]. Furono anche presi in considerazione i fattori costituzionali, l'ereditarietà, la diatesi linfatica, la comunanza con altre malattie quali le febbri eruttive di origine erpetica o la degenerazione del virus sifilitico. Un tema di discussione molto vivace fu il rapporto tra scrofolosi e tisi polmonare: si dovevano tenere distinte o considerare manifestazioni di un'unica malattia? La questione fu risolta con la scoperta del bacillo di Koch, nel 1882.

La preoccupazione maggiore dei medici è sempre stata quella della terapia. Celso diceva delle scrofole: Quae vel precipue medicos fatigare solent. La difficoltà risiedeva nel fatto che non erano note le cause; ogni autore infatti aveva una personale opinione a seconda che fosse cultore della teoria umoralistica o della teoria solidistica. I presidi più usati furono il luppolo, la genziana, i mercuriali, i bagni solforosi e soprattutto lo iodio, somministrato per bocca (gocce di Lugol), per iniezione di acqua iodata nelle fistole, attraverso bagni, fumigazioni, frizioni [7].

Una tradizione molto antica che risale a Clodoveo (466 circa-511) voleva che il re di Francia potesse guarire gli scrofolosi con un semplice tocco della mano. La formula recitava: *Le Roi te touche, Dieu te guerisse*. Si dice che tale facoltà fosse stata concessa al re miracolosamente con l'unzione che egli ricevette da S. Remis, arcivescovo di Reims nel giorno del battesimo che fece seguito alla sua conversione. La cerimonia del tocco degli scrofolosi da parte del re durò per secoli e finì con la consacrazione di Carlo X (1757-1836) [8]. Anche in Inghilterra la pratica del tocco reale fu in uso fin dai tempi antichi: il primo documento che ne fa cenno è un'epistola scritta da Pietro di Blois, vissuto alla corte di Enrico II (1154-1189), ma pare che si debba far risalire ad epoche precedenti [9]. La pratica del tocco reale fu accettata anche dalla medicina

ufficiale e rimase in uso fino al XVIII secolo, quando le nuove idee illuministiche si sostituirono alle precedenti credenze e superstizioni. L'epoca degli antibiotici, iniziata negli anni quaranta del Novecento con l'introduzione in terapia della penicillina, in unione alle migliorate condizioni socio-economiche della popolazione, consentì di dominare sia le infezioni aspecifiche che quelle specifiche. La tubercolosi, che già si era avvantaggiata dall'impiego della streptomicina negli anni cinquanta, dal 1970 in poi, con l'entrata in terapia della rifampicina, subì un tracollo definitivo. Le forme di scrofolosi cronica cervicale fistolizzata si avvantaggiarono dello svuotamento chirurgico funzionale, introdotto per la profilassi delle metastasi da carcinoma, e utilmente impiegato nella bonifica definitiva di questa patologia [10]. Essa è rimasta oggi appannaggio dei soggetti extracomunitari introdotti nel nostro paese.

Per quanto riguarda la patologia neoplastica linfonodale cervicale dell'infanzia, un cenno meritano i linfomi di Hodgkin e i linfomi non Hodgkin. La storia del linfoma di Hodgkin inizia nel Seicento quando Marcello Malpighi (1627-1694), nelle sue opere: *De liene* (1666*), De viscerum structura exercitatio anatomica* (1669), *De structura glandularum conglobatorum consiliumque partium* (1689) e Giovanni Battista Morgagni (1682-1771). Nel *De sedibus et causis morborum per anatomen indagatis,* descrissero alcuni casi di giovani soggetti deceduti a seguito di episodi febbrili accompagnati da estese tumefazioni linfoghiandolari e spleniche che potrebbero far sospettare, a posteriori, la presenza di stati morbosi di quel tipo. Ma fu Thomas Hodgkin (1798-1866) che ebbe il merito di avere individuato nel 1823 una nuova entità nosologica: il linfoma che porta il suo nome. La sua opera più significativa è il saggio On some morbid appearences of the absorbent glands and spleen pubblicato nel 1840. Contribuì ad evidenziare il valore della sua scoperta Samuel Wilks che nel 1865, dopo aver raccolto e studiato 11 casi di adenomegalie associate a depositi biancastri nella milza collegò questa patologia ai casi descritti da Hodgkin, conferendole il nome di morbus Hodgkini (HL) [11]. Nel 1872 Langhans pubblicò i primi aspetti istopatologici della malattia e nel 1898 Carl Sternberg per primo descrisse le cellule giganti caratteristiche del quadro istologico, che portano il suo nome. Per avere una classificazione dei sottotipi del linfoma di Hodgkin occorrerà però aspettare il 1963 quando Robert J. Lukes la propose per la prima volta. Il decorso clinico del linfoma di Hodgkin, con gli attuali sistemi di trattamento radio-chemioterapico, è caratterizzato da un alto tasso di guarigioni. Se la classificazione del morbo di Hodgkin non incontrò ostacoli, si presentarono invece difficoltà per inquadrare tutte le forme di neoplasia linfonodale istologicamente diverse da questo. Henry Rappaport nel 1956 e 1966 propose una sua classificazione che portò all'introduzione della definizione di linfoma non Hodgkin (NHL)[12]. Nell'ambito di questo gruppo furono differenziati quadri a diverso grado di malignità. I linfomi non Hodgkin meno aggressivi sono compatibili, se sottoposti a trattamento radio-chemioterapico, con una buona so-

pravvivenza, gli altri sono caratterizzati da decorso e mortalità gravi.

Per concludere: rifacendo la storia di questa patologia si rimane stupiti del progresso fatto nell'ultimo secolo in tema di diagnostica e di terapia. Se pensiamo che fino al Settecento la scrofolosi si curava con il tocco del re e che fino alla seconda metà del Novecento non esisteva un trattamento per le neoplasie linfonodali, possiamo guardare con giusto orgoglio ai successi raggiunti: essi sono frutto di studi che hanno coinvolto l'impegno di ricercatori di tutto il mondo.

liografia

1) Minet J. C. Histoire du goitre, in J. Willemot: Naissance et developpement de l'ORL dans l'histoire de la medicine. Acta Oto-Rhino-Laryngologica Belgica, 1981, p. 709

2) Ambrose, C. Immunology's first priority dispute — An account of the 17th-century Rudbeck–Bartholin feud. Cellular Immunology, 2003, 242:1–8.

3) Castiglioni A. Storia della medicina. Ed. Mondadori, 1936. p. 587

4) Rouvière H. Anatomie descriptive et topographique des lymphatique de l'homme. Ed Masson, Paris, 1932.

5) Baudelocque A. C. Etude sur les causes, la nature et le traitement de la maladìe scrophuleuse. Ed. H. Dumont, Libraire, Bruxelles, 1835, Preface.

6) Baudelocque A. C. Etude sur les causes, la nature et le traitement de la maladìe scrophuleuse. Ed. H. Dumont, Libraire, Bruxelles, 1835, p. 26

7) Baudelocque A. C. Etude sur les causes, la nature et le traitement de la maladìe scrophuleuse. Ed. H. Dumont, Libraire, Bruxelles, 1835, p. 196

8) Baudelocque A. C. Etude sur les causes, la nature et le traitement de la maladìe scrophuleuse. Ed. H. Dumont, Libraire, Bruxelles, 1835, p. 38-39

9) Sperati G. Un'antica terapia della Scrofola: il tocco reale. Acta otorhinolaryngol. Ital. 1996, 16:460-463

10) Felisati D. Le tumefazioni cervicali. Relazione ufficiale al 71° Congresso Nazionale della S.I.O. e Ch. C.F. Ed. Pacini, Pisa, 1984

11) Sperati G. Thomas Hodgkin. Acta otorhinolaryngol. Ital. 1994, 14:81-82

12) Rappaport H. Discussion on: The Pathology and Nomenclature of Hodgkin's Diasese. Cancer Res. 1966,26:1082-1083.

Le stazioni linfonodali della testa e del collo: cenni anatomici

I linfonodi della regione testa collo sono raffigurati nella Figura 1 a) e b).

In accordo con la classificazione proposta dalla *American Head and Neck Association*, i linfonodi del collo sono suddivisi in sei livelli (I-VI) (Figura 1b) (Som PM. Arch Otolaryngol Head Neck Surg, 1999). Nel livello I (linfonodi sottomentonieri e sottomandibolari) sono compresi i linfonodi presenti nel triangolo formato dai ventri anteriori dei muscoli digastrici e corpo dell'osso ioide (IA) e tra il ventre anteriore del muscolo digastrico, margine inferiore del corpo della mandibola e muscolo stilo ioideo (IB). Nel livello II (giugulari superiori) sono compresi i linfonodi localizzati in rapporto al terzo superiore della vena giugulare interna ed adiacenti al nervo accessorio spinale, si estendono dalla base cranica (in alto) a livello del bordo inferiore dell'osso ioide (sotto). I linfonodi del livello III (giugulari medi) sono localizzati in rapporto al terzo medio della vena giugulare interna e si estendono dal bordo inferiore dell'osso ioide al bordo inferiore della cartilagine cricoide, dal bordo laterale del muscolo sterno ioideo (medialmente) a quello posteriore dello sternocledoimastoideo (lateralmente). Il livello IV (giugulari inferiori) comprende linfonodi situati in rapporto al terzo inferiore della vena giugulare interna compresi tra il bordo inferiore della cartilagine cricoide al margine superiore della clavicola, dal bordo laterale del muscolo sterno ioideo e margine posteriore dello sternocleidomastoideo. I linfonodi del livello V (del triangolo posteriore) comprendono i linfonodi sovra clavicolari (spinali accessori, cervicali trasversi) e sono situati in uno spazio delimitato in alto dalla convergenza del muscolo trapezio con lo sternocleidomastoideo, in basso dalla clavicola, medialmente dal muscolo sternocleidomastoideo e lateralmente dal margine posteriore del trapezio. Il livello VI (compartimento anteriore) comprende i linfonodi pre- e para-tracheali i precricoideo ed quelli peritiroidei (prelaringei); i limiti di questo livello sono in alto con l'osso ioide, in basso l'incisura giugulare dello sterno, lateralmente l'arteria carotide comune. Sono inoltre compresi fra i linfonodi della testa e del collo altre stazioni linfoghiandolari non inclusi nella precedente classificazione, quali le stazioni suboccipitali; retrofaringee; parafaringee; buccinatorie; preauricolari; periparotidee ed intraparotidee) (figura 1). I distretti di drenaggio delle singole stazioni linfonodali sono indicati nella tabella 2.

Tabella 2. Aree di drenaggio dei linfonodi della testa e del collo (da King D. Arch Dis Child Educ Pract Ed, 2014, modificato)

GRUPPO LINFONODALE	***AREA DI DRENAGGIO***
Occipitale	Cuoio capelluto posteriore, collo
Auricolare posteriore	Cuoio capelluto parietale e temporale
Preauricolare	Cuoio capelluto anteriore e temporale, canale uditivo anteriore e padiglione auricolare, congiuntiva, palpebra
Sottomentoniero	Labbro inferiore centrale, pavimento della cavità orale
Sottomandibolare	Guance, naso, labbra, lingua anteriore, ghiandole salivari sottomandibolari, mucosa della bocca
Latero-cervicale	Lingua posteriore, orecchio esterno, strutture di testa e collo, orofaringe, laringe, trachea, tiroide
Sopraclaveare	Destra: collo inferiore e mediastino, polmone; Sinistra: collo inferiore, mediastino, addome superiore

Definizione di "normalità" e di linfoadenopatia

Il tessuto linfatico è rappresentato nel bambino in modo più rilevante che nell'adulto. Fisiologicamente, infatti, il tessuto linfoide aumenta progressivamente dalla nascita fino a raggiungere un picco intorno agli 8-11 anni con successiva involuzione dalla pubertà in poi (Neff L. Int J Pediatr Othorhinolaringol, 2013).

Il *linfonodo normale* è caratterizzato da dimensioni definite a seconda della sede, cute sovrastante indenne, assenza di dolenzia spontanea o provocata, mobilità sui piani superficiali e profondi. Nella prima infanzia è evento comune poter rilevare alla palpazione linfonodi a livello delle stazioni linfonodali superficiali cervicali, ascellari o inguinali. E' stato riportato che fino al 44% di bambini sani di età inferiore a 5 anni abbiano linfonodi palpabili in tali sedi (Rajasekaran K. Pediatr Clin North Am, 2013). Linfonodi palpabili in sede inguinale sono stati riscontrati nel 24% di neonati sani, in sede occipitale e retro-auricolare sono comunemente apprezzabili nei primi 2 anni di vita, mentre linfonodi palpabili in sede cervicale e sottomandibolari sono comuni (28%) nei bambini nella seconda infanzia (Bamji M. Pediatrics, 1986; Larsson LO. Acta pediatr, 1994). Non sono invece fisiologicamente palpabili i linfonodi preauricolari,

sovraclaveari, epitrocleari e poplitei (Rajasekaran K. Pediatr Clin North Am, 2013**).**

Dal punto di vista pratico, *in età pediatrica un linfonodo può essere considerato anormale se ha un diametro superiore a 1 cm in sede cervicale o ascellare; 2 mm in sede sovraclaveare; 5 mm in sede preauricolare o epitrocleare; 1,5 cm in sede inguinale,* in base alla misurazione effettuata all'esame obiettivo(Rajasekaran K. Pediatr Clin North Am, 2013),

Il termine "*linfoadenopatia*" è assimilabile a quello di "*linfoadenoamegalia*" e significa, in modo aspecifico, alterazioni dei linfonodi, in termini di dimensioni, numero e consistenza.

Il termine *"linfoadenite*" si riferisce alla presenza di infiammazione di una o più stazioni linfonodali, per infezione del linfonodo stesso o per infiammazione secondaria ad infezione nell'area di drenaggio.

Classificazioni

Le classificazioni possibili delle linfoadenopatie sono molteplici.

In base al grado di interessamento le linfodenopatie si distinguono in *localizzate o generalizzate* essendo queste ultime definite come l'interessamento di due o più regioni linfonodali non contigue (Kelly MN. J Pediatr Health Care, 2012). Ulteriormente è possibile distinguere forme monolaterali dalle bilaterali

In base alla durata le linfoadenopatie si distinguono in *acute* (< 2 settimane), *subacute* (2-6 settimane) e *croniche* (> 6 settimane) (Margileth AM. Clin Infect Dis, 1995; Gosche JR. Semin Pediatr Surg, 2006; King Arch Dis Child Educ Pract, 2014).

Sulla base del meccanismo patogenetico le linfoadenopatie vengono classificate in due grandi categorie: "*partecipi (o concomitanti*) a flogosi locale o sistemica o sostenute *da un'invasione/ espansione di un clone cellulare* (includenti patologie neoplastiche, istiocitosi ed alcune immunodeficienze). In particolare si distinguono le forme *infettive, infiammatorie croniche, emopatiche-maligne, metastatiche, da reticolosi, da farmaci* (Masera, 1990) (tabella 3).

Nell'inquadramento clinico vanno distinte *le:*

Tumefazioni simmetriche e sistemiche. In questo gruppo si possono riscontrare forme benigne e relativamente comuni tra le quali la mononucleosi infettiva, le infezioni da adenovirus o citomegalovirus. Sono inoltre possibili altre patologie su base non infettiva, quali la malattia di Kawasaki o l'artrite reumatoide giovanile o neoplasie.

Tumefazioni asimmetriche, locali, con tendenza alla suppurazione. Si possono distinguere in forme acute, subacute (in parte inseribili anche fra le forme reattive) e croniche. Tra le forme acute vanno ricordate le infezioni batteriche. Le forme subacute/croniche includono ad esempio le infezioni da *Toxoplasma gondii,* la malattia da graffio di gatto la tubercolosi, e le infezioni da micobatteri non tubercolari.

Tumefazioni asimmetriche senza tendenza alla suppurazione. Nella maggioranza dei casi si tratta di linfonodi non dolenti, isolati o a pacchetti, a volte adesi ai piani profondi. Non sono escludibili a priori forme infettive o reattive, ma il dubbio di una forma neoplastica (linfomi, leucemie) è in questi casi particolarmente fondato. Devono essere ricordate, se pur rare in età pediatrica, le forme metastatiche.

Le tumefazioni della testa e del collo di origine non linfonodale devono sempre essere considerate nella diagnosi differenziale (tabella 4). In uno studio retrospettivo condotto su 126 bambini con tumefazione nel distretto testa-collo, è stato osservato che nel 22% dei casi questa non era riferibile ad una linfoadenopatia (Yaris N. Clinic Pediatr, 2006). Possono essere di ausilio nella diagnosi differenziale la sede della tumefazione, l'età del paziente e le caratteristiche cliniche della tumefazione (Leung A. J Pediatr Health Care, 2004) (tabella 5). La cisti della seconda tasca branchiale è usualmente apprezzabile come una massa liscia e fluttuante che si colloca lungo il bordo anteriore del muscolo sternocleidomastoideo. In caso di infezione la lesione può acquisire caratteristiche simili a quelle di una linfoadenite infettiva batterica. I linfangiomi sono rare malformazioni dei vasi linfatici, più comunemente a localizzazione cervicale. La metà circa dei casi sono evidenti alla nascita e il 90% entro il secondo anno di vita. Gli emangiomi sono neoplasie benigne dell'endotelio capillare che compaiono generalmente entro poche settimane dalla nascita. Oltre il 50% degli emangiomi è localizzato a livello di testa e collo. In caso di localizzazione profonda può essere evidente una massa pastosa ricoperta da cute illesa. La fibromatosi dello sternocleidomastoideo si manifesta solitamente come una massa dura, fusiforme, dovuta a traumatismo perinatale ed è tipico dell'età neonatale. Se non precocemente riconosciuto e trattato, può esitare lentamente in una lesione cicatriziale retraente. Le cisti dermoidi e i teratomi sono lesioni benigne di derivazione embrionaria Tra le neoplasie occorre inoltre ricordare i tumori neurogenici e il rabdomiosarcoma. Le patologie delle ghiandole salivari sono usualmente correlate a calcolosi con ostruzione del dotto salivare. Più frequenti sono i processi infiammatori sia acuti che cronici o processi displastici come la ranula della ghiandola salivare sottolinguale (Leung A. J Pediatr Health Care, 2004).

Tabella 3. Inquadramento patogenetico delle linfoadenopatie in età pediatria (da Masera, 1990, modificato)

Infettiva *Batterica:* Localizzata: *Staphylococcus aureus*, *Streptococcus pyogenes*, batteri anaerobi, malattia da graffio di gatto, tularemia, peste bubbonica, difterite Sistemica: brucellosi, leptospirosi, febbre tifoide, linfogranuloma venereo, sifilide, malattia di Lyme *Virale:* Virus di Epstein-Barr, citomegalovirus, Herpes simplex virus, virus dell'immunodeficienza umana acquisita, epatite B, parotite epidemica, morbillo, rosolia, febbre di dengue *Micobatterica:* Tubercolosi, infezioni da micobatteri non tubercolari *Fungina:* Criptococcosi, istoplasmosi, coccidiomicosi *Protozoaria:* Toxoplasmosi, leishmaniosi
Neoplastica Leucemia, linfoma, metastasi da tumore solido
Immunologica Linfoadenopatia angioimmunoblastica con disprotidemia, malattia linfoproliferativa autoimmune, malattia granulomatosa cronica, dermatomiosite, da farmaco, artrite idiopatica giovanile, istiocitosi a cellule di Langerhans, lupus eritematoso sistemico, malattia da siero
Endocrina Morbo di Addison, ipotiroidismo
Varie Amiloidosi, malattia di Castleman, sindrome di Churg-Strauss, pseudotumore infiammatorio (tumore miofibroblastico infiammatorio), malattia di Kawasaki, malattia di Kikuchi, sarcoidosi

Tabella 4. Forme cliniche da porre in diagnosi differenziale fra le linfoadenopatie della regione della testa e del collo nel bambino

Patologia	**Caratteristiche cliniche**
Cisti del dotto tireoglosso	Si muove con la protrusione della lingua, neoformazione mediana lungo il decorso del dotto tireoglosso
Cisti dermoide	Neoformazione-mediana, del pavimento della bocca, della regione tiroioidea, del giugulo.
Cisti branchiale	Lungo il bordo anteriore del muscolo sternocleidomastoideo
Laringocele	Rarissimo. Aumenta di volume con Valsalva
Emangioma	Prime settimane di vita, colore rosso o violaceo, consistenza molle.
Malformazione linfatica (linfangioma)	Transilluminabile, compressibile
Fibromatosis colli (“Tumore” sternocleidomastoideo)	Prime settimane di vita. Consistenza dura.
Costa cervicale	Tumefazione dura, immobile.
Parotidite endemica	Massa palpabile sopra l’angolo della mandibola
Parotidite ricorrente acuta giovanile	Fuoriuscita saliva chiara associata a piccoli coaguli biancastri alla spremitura della ghiandola.
Lipomi cervico-facciali	Consistenza elastica, aspetto ecografico solido.
Protrusione timica cervicale	Molto frequente. Di solito si accentua durante il pianto.
Tumori maligni	Tumori neurogenici, Rabdomiosarcoma. Consistenza dura.

Quesito n°1. Quali sono le caratteristiche anamnestiche e cliniche che suggeriscono l'approfondimento diagnostico?

Nell'indagine eziologica un ruolo di primo piano è rivestito dall'anamnesi. E' necessario appurare la **durata** della linfoadenopatia, in base alla quale si possono distinguere forme **acute (<2 settimane), subacute (2-6 settimane) e croniche (>6 settimane**) (Gosche JR. Semin Pediatr Surg, 2006). Le forme acute sono spesso reattive ad infezioni virali delle alte vie aeree oppure dovute ad infezioni batteriche per lo più streptococciche o stafilococciche (McCulloh Hospital Pediatrics, 2011). Le cause più frequenti di infezione subacuta e cronica sono invece rappresentate da infezioni da micobatteri, la malattia da graffio di gatto, anche se resta imprescindibile l'esclusione di una forma neoplastica (tabella 3) (Citak EC. Auris Nasus Larynx, 2011).

Fra le caratteristiche cliniche fondamentali per l'orientamento diagnostico vi è inoltre la distinzione fra forme **generalizzate**, legate più frequentemente a patologie sistemiche, e **localizzate**; nell'ambito di queste ultime è utile valutare se la localizzazione sia **mono- o bilaterale**. In un recente studio osservazionale retrospettivo (Citak EC. Auris Nasus Larynx, 2011) includente 282 bambini di età inferiore a 16 anni con linfoadenopatia cervicale, la localizzazione è risultata essere bilaterale nella maggioranza dei casi (73,75%), ed oltre un terzo di questi la linfoadenopatia è risultata essere associata a mononucleosi infettiva. In uno studio osservazionale prospettico (Niedzielska G. Int J Pediatric Otorhinolaryngol, 2007) includente 87 bambini con linfoadenopatia cervicale, è stato evidenziato invece come le forme suppurative batteriche abbiano una localizzazione monolaterale in circa il 70% dei casi.

La **distribuzione topografica** dei linfonodi coinvolti è ulteriormente di aiuto nella diagnosi differenziale. I linfonodi palpabili in sede sovraclaveare sono suggestivi di patologia neoplastica. In uno studio prospettico includente 60 bambini sottoposti a biopsia di linfonodi superficiali è stato osservato un significativo rischio di patologia tumorale in caso di coinvolgimento delle stazioni sopraclaveari. Il rischio di patologia tumorale incrementava inoltre all'incremento delle dimensioni linfonodali, il numero di sedi coinvolte e l'età del bambino. Altri fattori predittori di neoplasia erano la presenza di anomalie alla radiografia del torace e la presenza di linfonodi fissi (Soldes OS. J Pediatr Surg, 1999). In uno studio retrospettivo su 175 bambini (Wang J. Pediatr Surg, 2010) è stato evidenziato che l'interessamento dei linfonodi giugulari alti, medi, inferiori e del triangolo posteriore del collo era associato significativamente ad un incrementato rischio di patologia neoplastica rispetto alla localizzazione in sede sottomentoniera e sottomandibolare (P=0,001, IC 95%: 5,46-25,57). Tale dato risulta confermato anche in un più recente studio indiano includente 120 bambini. In caso di linfoma, le stazioni linfonodali più frequentemente interessate erano a livello dei distretti sottomandibolare o sottomentoniero (30%), giugulare alto

(23,3%) giugulare medio (23,67%) e giugulare basso (20%) (Pandey J. Indian Assoc Pediatr Surg, 2012).

L'età è un altro fattore di fondamentale importanza. Neuroblastoma, rabdiomiosarcoma, leucemia linfoblastica acuta e linfoma non Hodgkin esordiscono più frequentemente nel bambino di età inferiore ai 6 anni, mentre linfoma di Hodgkin , carcinoma del rinofaringe o tiroide ed altre rare patologie neoplastiche esordiscono prevalentemente oltre i 6 anni di età.

(Friedmann AM. Pediatr Rev, 2008). Tuttavia occorre tener persente che la patologia neoplastica può verificarsi ad ogni età. In un vasto studio condotto da Moore e collaboratori (Moore SW. Pediatr Surg Int, 2003) in 1332 bambini di età inferiore a 15 anni sottoposti a biopsia escissionale, l'età media dei pazienti con malattia neoplastica era di 8,5 anni. Le infezioni batteriche (principalmente stafilococciche e streptococciche) e le infezioni da micobatteri non tubercolari sono più frequenti nei bambini di età compresa tra 1 e 4 anni, mentre nelle età superiori devono essere considerate anche infezioni da batteri anaerobi, virus di Epstein-Barr, toxoplasmosi e bartonellosi. In un recente studio retrospettivo (Rosado FN. Arch Pathol Lab Med, 2011), includente 33 bambini immunocompetenti, di età inferiore a 16 anni, sottoposti a biopsia linfonodale, l'età media dei bambini con infezione da *Mycobacterium avium* era 2,2 anni, quella dei bambini con infezione da bartonellosi e tularemia era 9,8 anni.

E' importante ricercare inoltre la presenza di **segni** e **sintomi di accompagnamento**. Una anamnesi positiva per febbre, rinite, tosse, rash o congiuntivite suggeriscono un'eziologia virale. Alcuni segni e sintomi possono essere suggestivi di mononucleosi (ad esempio febbre, faringotonsillite essudativa, rinolalia, epatosplenomegalia) o di Sindrome di Kawasaki (febbre persistente, rash, lingua a fragola, desquamazione cutanea guanto delle dita, idrope della colecisti). Graffi di animali domestici possono suggerire bartonellosi o infezione stafilococcica. Si possono invece includere nella diagnosi differenziale una patologia neoplastica, la malattia tubercolare o, più raramente, la malattia di Kikuchi e la brucellosi in caso di anamnesi positiva per febbre, calo ponderale e sudorazione notturna (Luu TM. J Paediatr Child Health, 2005). Febbre persistente, aspetto settico e decadimento delle condizioni generali possono indicare un'infezione batterica severa generalizzata.

Fattori di rischio per eziologie specifiche. Eziologie speficiche ossono essere suggerite da una **storia di recente infezione del tratto respiratorio superiore** (es. infezioni da virus respiratori), faringotonsillite (es. faringite streptococcica), otite, infezione della cavità orale (es. batteri anaerobi, *herpes simplex virus*), **problemi dentali, lesioni cutanee, trauma recen**te (es. infezione stafilococcica), **rash concomitante** (es. infezione da *Streptococcus pyogenes* in presenza di rash scarlattiniforme), **contatto con soggetto affetto da malattia tubercolare**. La ricorrenza di linfoadeniti suppurative può suggerire indagini per sospetta malattia granulomatosa cronica. Una **recen-**

te vaccinazione può essere una comune causa di linfoadenopatia (Leung AK. Journal of Pediatric Health Care, 2004).

Inoltre l'anamnesi deve includere la valutazione della storia vaccinale, che può aiutare ad esempio ad escludere alcune patologie possibilmente associate a linfoadenopatia localizzata o generalizzata (ad esempio la vaccinazione anti-parotite/morbillo/rosolia) . E' importante inoltre indagare la recente assunzione di **farmaci**, e tra questi in particolare di fenitoina, carbamazepina, allopurinolo, captopril, pirimetamina, penicillina e sulfamidici. Solitamente, nelle forme da farmaci, la linfoadenopatia è associata a sintomi sistemici e recede rapidamente alla sospensione del trattamento (Pangalis GA. Semin Oncol, 1993). La storia di una **recente immigrazione o viaggi in aree a rischio** può indirizzare il sospetto diagnostico verso una determinata eziologia infettiva (es. *Mycobacterium tuberculosis*, tularemia, filariasi, febbre tifoide). L'anamnesi può inoltre evidenziare la **possibile ingestione di alimenti contaminati**, per esempio carne cruda o latte o formaggio non pastorizzato, o il contatto con animali, **possibili graffi di gatto, punture di insetti o zecche** (ad es. in caso di toxoplasmosi, tularemia, listeriosi, brucellosi, bartonellosi, borrelliosi (Tabelle 5 e 6) (Gosche JR. Semin Pediatr Surg, 2006) .

Tabella 5. Caratteristiche anamestiche ed obiettive da considerare nel bambino con linfoadenopatia

Età

Variazioni di peso

Storia di infezioni recenti (in particolare infezioni delle vie aeree superiori; infezioni del cavo orale o odontogene; della cute e cuoio capelluto; generalizzate)

Viaggi all'estero o immigrazione recenti

Trauma recente

Recente graffio di gatto o lesione/morso da altro animale, punture di insetti, morsi di zecche

Ingestione di alimenti potenzialmente contaminati (ad es. carne cruda, latte non pastorizzato)

Contatto tubercolare

Storia vaccinale

Storia farmacologica

Caratteristiche della linfoadenopatia

- Forma acuta/subacuta o cronica
- Forma localizzata o generalizzata
- Forma mono o bilaterale

Caratteristiche della tumefazione linfonodale
Dimensioni
Sede

Consistenza
Mobilità
Dolenzia e dolorabilità
Velocità di crescita
Segni locali di flogosi (includenti dolore/dolorabilità, cute sovrastante calda o arrossata)

Segni o sintomi associati:
malnutrizione
scarso accrescimento
febbre
rash
astenia
perdita di peso
sudorazione notturna o prurito
sanguinamenti
presenza granuloma di inoculo
alterazioni delle regioni delle stazioni linfonodali drenanti (es occhio, orecchio, orofaringe, denti, cute e cuoio capelluto)
reperti patologici all'esame obiettivo del torace
epato-splenomegalia
artralgie/artriti/dolori ossei

Tabella 6. Farmaci la cui assunzione è potenzialmente associati a linfoadenopatia (da Pangalis 1993, e Criado 2012, modificata)

antiretrovirali (abacavir, nevirapina)

allopurinolo

anticonvulsivanti aromatici

atenololo

captopril

carbamazepina

chinidina

fenitoina

idralazina

penicillina

primidone

sulfonamidici

sulindac

Esame obiettivo

La valutazione clinica dei linfonodi superficiali deve prendere in considerazione le seguenti caratteristiche:

Dimensioni: in età pediatrica un linfonodo può essere considerato anormale se ha un diametro superiore a 1 cm in sede cervicale o ascellare; 2 mm in sede sovraclaveare; 5 mm in sede preauricolare o epitrocleare (Leung AK. Journal of Pediatric Health Care, 2004). Linfonodi cervicali di dimensioni oltre 3 centimetri andrebbero sempre considerati potenzialmente maligni (Oguz A. Pediatr Hematol Oncol, 2006; Karaman A. Pediatr Surg Int, 2010; Leung AK. J Pediatr Health Care. 2004; Papadopouli E. Pediatr Hematol Oncol, 2009).

Sede: deve essere distinta una linfoadenopatia localizzata (presente in una sola regione) da una linfoadenopatia generalizzata (interessamento di due o più sta-

zioni linfonodali non contigue). Mentre la prima suggerisce solitamente una causa localizzata, la seconda suggerisce in genere una patologia sistemica.

Consistenza, mobilità e relazione con i tessuti circostanti: linfonodi duri-lignei e fissi ai piani sottostanti sono indicativi di possibile patologia neoplastica, ma non in modo univoco, in quanto in caso di neoplasia possono comunque essere palpabili linfonodi di consistenza non alterata. Una rapida evoluzione verso la suppurazione, con eventuale drenaggio spontaneo, è un possibile segno di una infezione batterica streptococcica o stafilococcica. La presenza di una fistola che si sviluppa nel corso di settimane o mesi è suggestiva di una micobatteriosi atipica. (Citak EC. Auris Nasus Larynx, 2011; Soldes OS. J Pediatr, 1999) Si definisce anormale un linfonodo che non è mobile rispetto ai tessuti adiacenti profondi (fascia) o superficiali o che aderisce ad altri linfonodi per estensione del processo flogistico.

Dolenzia e dolorabilità: suggeriscono un rapido aumento di volume del linfonodo, con tensione della capsula, che tipicamente si verificano nei processi infiammatori infettivi, in particolare suppurativi,o, più raramente, per emorragie e necrosi dei linfonodi neoplastici (Soldes OS. J Pediatr, 1999).

Segni locali di flogosi: Lo stato della cute soprastante deve essere sempre descritto: *rubor, calor, dolor* e la presenza di fluttuazione suggeriscono una patologia infettiva.

Sintomi sistemici associati: febbre, astenia, sudorazione notturna, calo ponderale, esantema e artralgie possono suggerire una neoplasia. La presenza febbre non è un elemento discriminante fra forme infettive e neoplastiche.

E' inoltre importante effettuare sempre un esame obiettivo completo ed in particolare valutare la presenza di un eventuale stato di malnutrizione o di scarso accrescimento, sospetto per patologie croniche quali tubercolosi, neoplasie ed immunodeficienze. Inoltre l'esame obiettivo deve comprendere la registrazione dell'età, peso (una perdita di peso superiore al 10% può essere indicativa di neoplasia), presenza di rash.

Devono poi essere esaminate attentamente le stazioni drenanti in particolare a livello del capo (incluso cuoio capelluto, occhi orecchio e naso, orofaringe e bocca, con particolare attenzione di denti). Devono essere ricercati eventuale granuloma di inoculo e lesioni locali attigue al linfonodo. A livello toracico il riscontro di asma può essere associato a sindrome di Churg-Strauss, mentre a livello addominale deve essere indagata la presenza di epato-splenomegalia, presente in patologie infettive, neoplastiche, e reumatologiche) (tabella 5). Una scheda pratica per la raccolta dati è proposta in Appendice 1.

Tabella 7. Alcuni esempi di eziologie specifiche in base alla tipo di esordio della linfoadenopatia

FORMA ACUTA	FORMA SUBACUTA O CRONICA
Batteri	**Batteri**
Staphylococcus spp.	*Mycobacterium tuberculosis*
Streptococcus spp.	micobatteri non tubercolari
Batteri anaerobi	*Bartonella henselae*
Borrelia burgdorferi	*Brucella* spp.
Virus	*Leishmania* spp.
Citomegalovirus (CMV),	*Francisella tularensis*
Virus di Epstein-Barr (EBV)	*Listeria monocytogenes*
Adenovirus	**Virus**
Herpes simplex virus 1-2	HIV
Herpessimplex virus 6-7	CMV
Virus della parotite	EBV
Virus influenzali, parainfluenzali, rhinovirus	**Altro**
Rosolia	Linfomi e leucemie
Morbillo	Metastasi
Varicella	Sarcoidosi
Altro	Malattie del connettivo (artrite idiopatica giovanile, LES)
Toxoplasma gondii	
Malattia di Kawasaki	
PFAFA	

Considerazioni sulla base di alcune eziologie specifiche (tabella 7).

Neoplasie

Sebbene la maggior parte delle linfoadenopatie della testa e del collo in età pediatria sia legata a patologie infettive, oltre il 25% dei tumori maligni in età pediatrica si verifica a carico della testa e del collo e che i linfonodi cervicali sono quelli più frequentemente interessati (Leung AK. Curr Infect Dis Rep, 2009; Fragkandrea I. Am Fam Physician, 2013).

Le condizioni neoplastiche che in età pediatrica possono interessare primitivamente i linfonodi sono rappresentate da malattie a carico del sistema linfoemopoietico (linfomi di Hodgkin e non Hodgkin, leucemia acuta). Potenzialmente tutti i tumori pediatrici, eccetto quelli del sistema nervoso centrale, possono interessare secondariamente i linfonodi; tra queste neoplasie, rabdomiosarcomi e neuroblastomi sono i tumori che più frequentemente, già alla diagnosi, si associano a interessamento delle strutture linfonodali drenanti.

La percentuale di bambini con linfoadenopatia che risulta affetto da patologia neoplastica è estramamente variabile nelle varie casistiche riportate e va dall'1-2% (Niedzielska G. Int J Pediatr Othorhinolar, 2007) fino al 25% (Yaris Clin Pediatr,

2006) o addirittura al 40% dei casi (Oguz A. Pediatr Hematol Oncol, 2006). Tale variabilità è probabilmente da ascrivere a differenze nella stratificazione dei pazienti e il tipo di centro arruolante.

In uno studio condotto da Yaris e collaboratori che includeva 126 bambini con linfoadenopatia laterocervicale, afferenti ad un dipartimento oncologico in un periodo di tre anni, la diagnosi di patologia neoplastica era stata posta solo nel 23,4% dei pazienti (Yaris. Clinic Pediatr, 2006). Rilevante è inoltre la localizzazione: le sedi sottomandibolare e cervicale superiore,sono risultate le più comunemente interessate nella linfoadenopatia neoplastica. Fattori di rischio, per linfoadenopatia neoplastica erano l'età giovane-adulta, interessamento di linfonodi sovraclaveari, linfoadenopatia generalizzata, dimensioni linfonodali superiori ai 3 cm, epato-splenomegalia, aumentate dimensioni di linfonodi mediastinici, ed incremento dei livelli sierici di lattico-deidrogenasi (LDH) (Yaris, 2006). Dati simili sono riportati in altre casistiche pediatriche (Tracy TF. Semin Pediatr Surg, 2007; Soldes OS. J Pediatr, 1999; Celenk F. Int J Pediatr Otorhinolaryngol, 2013).

Le linee guida NICE (NICE Referral guidelines for suspected cancer, 2005) raccomandano una valutazione clinico-laboratoristica e strumentale integrata più rapida nei bambini con linfoadenopatia cervicale nel caso di coesistenza di uno o più fra i seguenti rilievi:- Linfonodi coinvolti di consistenza dura, fissi rispetto ai tessuti circostanti, né dolenti né dolorabili.

- Dimensioni linfonodali superiori ai 2 cm o progressivamente incrementate, soprattutto se indolente.

- Coinvolgimento linfonodale in sede ascellare (in assenza d'infezione locale o dermatite) e/o sovraclaveare, secondario coinvolgimento generalizzato.

- Sintomatologia sistemica comprendente febbre, decadimento delle condizioni generali con pallore, calo ponderale, astenia, sudorazione notturna, comparsa di lesioni cutanee petecchiali. Da tenere in considerazione eventuale presenza di dolore osseo persistente o non altrimenti spiegabile.

- Sintomatologia respiratoria (dispnea persistente).

- Epato-splenomegalia.

Altri autori sottolineano che le caratteristiche che devono indurre a sospettare una patologia neoplastica, possono essere così riassunte. (King , 2014) :

- dimensioni maggiori di 2 cm,
- interessamento dei linfonodi sovraclaveari.
- aumento delle dimensioni linfonodali oltre le 2 settimane.
- mancata riduzione delle dimensioni linfonodali dopo 4-6 settimane.
- mancata regressione completa dopo 8-12 settimane.
- alterazioni alla radiografia del torace.
- presenza di segni e sintomi sistemici (quali febbre, perdita di peso, sudorazione notturna, epato-splenomegalia).

Occorre inoltre distinguere la neoplasia primitiva del linfonodo (linfoma), l'infiltrazione secondaria nella malattia ematopoietica (leucemie) e le neoplasie solide secondarie (neuroblastoma, rabdomiosarcoma, carcinoma naso-faringeo, neoplasie tireidee e altri tumori rari).

Linfomi. Il linfoma di Hodgkin (LH) rappresenta in Italia circa il 7% di tutti i tumori e circa il 16% di tutti i tumori dell'età pediatrica mentre i linfomi non-Hodgkin (LNH) rappresentano in Italia circa il 4,8% dei casi (SEER, AIRTUM 2008).

La localizzazione cervicale dei LH e LNH è stata descritta come la più frequente in età pediatrica, con percentuali variabili dal 42% al 60% dei casi (Gaini. Int J Pediatr Othorhino, 2009).

Generalmente il LH si presenta in età pediatrica all'esordio con linfoadenopatia cervicale e sovraclaveare, con o senza segni e sintomi sistemici (febbre, perdita di peso, sudorazione notturna). La linfoadenopatia è tipicamente immobile, teso-elastica, non dolente. Uno studio di coorte retrospettivo, condotto su bambini da 0 a 14 anni con linfomi primitivi del distretto testa-collo ha evidenziato che in età pediatrica il 17.8 % dei pazienti presenta LH, mentre l'82.2% LNH. Oltre la metà dei pazienti presentava una linfoadenopatia cervicale (66.7%), tuttavia una considerevole porzione di linfomi, soprattutto LNH, interessava sedi extralinfatiche della regione testa-collo. Tutti i casi di LH presentavano linfoadenopatia cervicale associata a sintomi sistemici come febbre, sudorazione notturna e perdita di peso (Roh. Int J Pediatr Otorhinolaryngol, 2007).

Linfoadenopatie secondarie. Nella **leucemia linfoblastica acuta** la linfoadenopatia è generalizzata e si associa a pallore, astenia, irritabilità, febbre, infezioni ricorrenti e persistenti del tratto respiratorio, dolori ossei, ed ecchimosi (Leung AKC. Journal of Pediatric Health Care, 2004). Il **neuroblastoma** è la neoplasia maligna extracranica solida più comune nei pazienti pediatrici, l'incidenza dell'esordio in regione testa-collo è intorno al 5%, si può manifestare con linfoadenopatia loco-regionale e generalizzata, malessere, pallore, dolori ossei, irritabilità, febbre o sintomi respiratori. Il **rabdomiosarcoma** è il tumore dei tessuti molli che spesso si localizza alla base cranica con interessamento dei linfonodi cervicali alti. Spesso coinvolge la fossa pterigo-palatina e uno dei proncipali sintomi è la comparsa di un deficit del VII nervo cranico periferico.

In generale le *rare neoplasie maligne della testa e del collo* possono causare in età pediatrica linfoadenopatia della regione cervicale, tra queste sono da menzionare il carcinoma nasofaringeo, (Gujar S. Top Magn Reson Imaging, 2004), il carcinoma della tiroide (Solbiati L. Eur Radiol, 2001), e le neoplasie maligne delle ghiandole salivari (Chadha NK.Curr Opin Otolaryngol Head Neck Surg, 2009).

Linfoadenopatie virali

La maggior parte delle linfoadenopatie di origine virale sono reattive ad infezioni delle vie aeree superiori, seguite dalle in-

fezioni da Citomegalovirus e da virus di Epstein-Barr. Tipicamente tali infezioni si associano a linfoadenopatia laterocervicale bilaterale, di consistenza teso-elastica, mobili sui piani sotto e sovrastanti, talora associate a linfoadenopatia generalizzata (Spyridis P. Scand J Infect Dis, 2001). In un recente studio multicentrico (Abdel-Aziz M. Int J Pediatr Otorhinolaryngol, 2011), condotto su 116 bambini di età compresa tra 3 e 10 anni, sono state descritte le manifestazioni cliniche più frequentemente associate ad infezione da virus di Eptein-Barr. La linfoadenopatia cervicale in sede posteriore bilaterale era presente in tutti i pazienti, oltre un terzo dei pazienti presentava febbre e faringotonsillite, mentre nella metà dei casi si trovavano splenomegalia e linfoadenopatia generalizzata. Altre infezioni associate a quadri simil-mononucleosici sono indicati nella tabella 8.

Tabella 8. Diagnosi differenziale delle sindromi simil-mononucleosiche (da Hurt C, Tammaro D. Am J Med 2007;129:911-8, modificata)

agente	proporzione	caratteristiche distinive
HHV6	9%	bilaterale, LN anteriori e posteriori del collo, non «tender» la linfoadenopatia può persistere tre mesi
HSV-1	6%	gengivostomatite dolore alla deglutizione
CMV	7%	LN cervicali epatite anitterica febbre
adenovirus	≤1%	faringotonsillite con essudato congiunctivite
Toxoplasma gondii	<3%	LN piccoli, simmetrici, non «tender»

Linfoadenopatie batteriche

I patogeni più comunemente in causa nelle linfoadenopatie acute batterica sono *Staphylococcus aureus* e *Streptococcus pyogenes*. I batteri anaerobi possono essere coinvolti in caso di carie dentaria o patologia periodontale. Infezioni da *Bartonella henselae* e da micobatteri non tubercolari sono associate frequentemente a forme subacute o croniche (Spyridis P. Scand J Infect Dis, 2001). Le linfadeniti acute batteriche sono più frequentemente monolaterali, generalmente fluttuanti (25-30%) e con tendenza alla suppurazione nell'86% dei casi entro le due settimane dall'insorgenza. Si localizzano più frequentemente in sede sottomandibolare

(50-60%) e giugulare alta (25-30%) (Moffett KS. Oral Maxillofacial Surg Clin N Am, 2012). I sintomi più comunemente associati sono faringodinia (100%), febbre (93%), mialgie (93%) ed iperemia faringea (85%).

Linfoadenopatia da Mycobacterium spp.

Si rimanda al capitolo specifico

Linfoadenopatia da Toxoplasma gondii

L'infezione *Toxoplasma gondii* contratta dopo la nascita si presenta spesso asintomatica nei soggetti immunocompetenti. Quando è sintomatica il reperto di più frequente riscontro più frequente è la linfoadenopatia, più spesso latero-cervicale bilaterale, dolente, non suppurativa. Possono essere presenti inoltre interessamento delle stazioni linfoghiandolari occipitali, ascellare e/o inguinale. In una percentuale variabile di casi possono essere associati febbre, malessere generale, mialgie, epatosplenomegalia e più raramente a rash maculo-papulare simil-mononucleosico (Soldes OS. J Pediatr, 1999). Per la diagnosi è necessaria la valutazione sierologica. Le IgM specifiche sono nella maggioranza dei casi rilevabili dopo 15 giorni dall'infezione. Per la diagnosi dell'infezione acuta è possibile inoltre la ricerca del genoma del protozoo tramite la metodica *polymerase chain reaction* (PCR) . Un'anamnesi positiva per fattori di rischio quali assunzione di carne poco cotta, contatto con lettiere di gatti o altro terreno potenzialmente contaminato con le oocisti sporulate possono orientare nella diagnosi. I bambini con infezione acquisita e immunocompetenti non richiedono solitamente l'utilizzo di terapia antibiotica, da riservarsi invece a pazienti con sintomatologia persistente e/o severa e a pazienti immunodepressi, ad alto rischio di complicanze (encefalite, miocardite, polmonite) oltre che alle donne in gravidanza per il rischio di trasmissione dell'infezione al feto e nei casi di infezione congenita (Hill D. Clinical Microbiology and Infection 2002) Le opzioni terapeutiche includono combinazioni di pirimetamina e sulfadiazina, oppure suflametossazolo/trimetroprim o spiramicina (Gosche JR. Semin Pediatr Surg, 2006).

Bartonellosi

La malattia da graffio di gatto è trasmessa per contatto con gatti e cani, più spesso cuccioli e trasmissione dell'agente eziologico, *Bartonella haenselae.* La sede della linfoadenopatia dipende dal sito di inoculazione, ed è più spesso cervicale ed ascellare. (English R. Pediatr Rev, 2006) . Tipicamente la tumefazione, di dimensioni variabili (anche oltre i 4 cm di diametro) e consistenza molle, è dolente con cute soprastante calda ed eritematosa. Nel 30% dei casi si associano sintomi sistemici quali febbre malessere, anoressia. Più raramente sono presenti rash, faringodinia, cefalea, artromialgie. Presentazioni atipiche possono essere la sindrome oculoghiandolare di Parinaud, la febbre ricorrente di origine indeterminata. Sono inoltre possibili quadri caratterizzati da ascessi epatici e/o splenici, lesioni ossee osteolitiche, papillite ottica, porpora trombocitopenica, e, nel soggetto imuno-

compromesso, angiomatosi bacillare. La conferma diagnostica è ottenibile con le indagini sierologiche, tuttavia la sensibilità del test è molto bassa, soprattutto quando venga impiegata la metodica ELISA (Tsuruoka K. Diagn. Microbiol Infect Dis, 2012). Il test di immunfluorescenza, maggiormente sensibile è tuttavia poco diffuso. La ricerca del genoma tramite metodica *polymerase-chain reaction* (PCR) può essere un valido ausilio quando effettuata sul campione bioptico (English R. Pediatr Rev, 2006). Nei casi non complicati la patologia è autolimitantesi, con risoluzione della sintomatologia nel corso di 1-3 mesi (English R, 2006; Gosche JR. Semin Pediatr Surg, 2006). L'utilizzo della terapia antibiotica nella malattia da graffio di gatto rimane controverso. Un trial randomizzato controllato condotto nel 1998 da Bass e collaboratori ha valutato l'efficacia della terapia antibiotica con azitromicina per 5 giorni, comparandola alla somministrazione di un placebo. I pazienti coinvolti sono stati seguiti nel tempo con l'esecuzione di indagini ultrasonografiche seriate. Ad un mese dall'inizio della terapia, rispettivamente il 50% dei pazienti trattati con azitromicina ed il 7% dei pazienti trattati con placebo è andato incontro ad riduzione del 20% delle dimensioni della linfoadenopatia. Non sono state descritte invece differenze significative tra i due gruppi al controllo ai due mesi. La terapia con azitromicina nella malattia da graffio di gatto sembrerebbe quindi vantaggiosa nella riduzione rapida delle dimensioni della linfoadenopatia, ma risulterebbe nel lungo-termine di efficacia paragonabile all'attenta osservazione senza terapia (Bass JW. Pediatr Infect Dis J, 1998). Per tali motivi, è indicato nella maggioranza di casi il solo monitoraggio clinico, mentre la terapia antibiotica sarebbe da riservarsi ai casi di malattia severa e/o complicata, in particolare in pazienti immunocompromessi (English R. Pediatr Rev, 2006; Yoon PJ. Adv Pediatr, 2008). In tali pazienti antibiotici come doxiciclina (nel bambino > 8 anni di età) o eritromicina, soli o in associazione con gentamicina o rifampicina, si sono dimostrati opzioni terapeutiche efficaci (English R. Pediatr Rev, 2006).

Tularemia

L'infezione *Francisella tularensis* è una zoonosi trasmessa all'uomo per contannto diretto con l'animale infetto, zecche o ingestione di acqua contaminata, carne poco cotta o inalazione di materiale presente nel suolo contaminato (Kaya A, Turk J Pediatr 2012). L'esordio è brusco con febbre elevata, mialgie ed altri sintomi sistemici in oltre il 90% dei casi. Nella forma ulcero-ghiandolare si osserva una lesione cutanea nel punto di ingresso, maculopapulare, talvolta dolente, che può andare incontro ad ulcerazione e linfoadenopatia satellitare, solitamente con colliquazione e possibile drenaggio spontaneo. Nella forma oculo-ghiandolare sono tipicamente interessati i linfonodi preauricolari. In uno studio recente includente 27 bambini Turchi (Kaya A. Turk J Pediatr , 2012), tutti i pazienti presentavano faringodinia (associata ad evidente faringite nel 85% dei casi) e linfoadenopatia (85% a sede laterocervicale, 11% ascellare, 4% inguinale). La diagnosi è confermata con test di emoagglutinazione positivo

e titolo anticorpale >1:160 o un incremento di 4 volte a distanza di 2 settimane) (Kaya A, 2012). E' possibile l'isolamento del patogeno su emocoltura, ulcera cutanea, biopsia linfonodale, urinocoltura e/o tampone faringeo. La terapia antibiotica in prima istanza con gentamicina streptomicina o amikacina per 10 giorni. Sulla base dell'antibiogramma, i chinolonici possono essere considerati alternative valide, con il vantaggio della somministrazione orale. (Johansson A. Pediatr Infect Dis J, 2000).

Altre forme

Varie forme infettive (*Listeriosi, malattia di Lyme, infezione da HI*V) di piu' raro riscontro possono essere sospettate in base alla storia e epidemiologia. La malattia di Lyme è causata da una spirocheta (*Borrelia burgdorfer*i) trasmessa da zecche (*Ixodes dammini)*. Nelle fasi precoci è presente un tipico rash anulare. In concomitanza con le lesioni cutanee compaiono spesso sintomi simil-influenzali, con febbre, artro-mial gia, cefalea, malessere generale e adenomegalia.

I pazienti con *sindrome di Kawasaki* presentano, frequentemente all'esordio, una linfoadenopatia unilaterale a sede cervicale anteriore, moderatamente dolente ma non fluttuante. Si associano febbre persistente da più di 5 giorni, congiuntivite non secretiva, mucosite, rash cutaneo, eritema e/o edema palmo-plantare (Bayers S. J Am Acad Dermatol 2013; Niedzielska G. Int J Pediatric Otorhinolaryngol, 2007). Fra le altre forme non infettive occorre considerare la *Periodic Fever, Aphtous Stomatitis, Pharyngitis, Cervical Adenitis Syndrome (PFAPA).* La PFAPA è una sindrome ad eziopatogenesi sconosciuta, caratterizzata da episodi febbrili periodici (in media ogni 2-9 settimane). Si presenta di solito prima dei 5 anni d'età, con esordio improvviso e durata compresa fra 3 e 6 giorni, accompagnata da lesioni aftose del cavo orale, faringite e linfoadenopatia latero-cervicale. La linfoadenopatia associata è solitamente bilaterale e dolente e si risolve completamente al termine dell'episodio acuto. La diagnosi di PFAPA viene eseguita su base clinica, secondo i criteri clinici modificati di Marshall (Gosh JR. Semin Pediatr Surg, 2006). La *malattia di Castleman* è un raro disordine linfoproliferativo che si manifesta con una linfoadenomegalia localizzata in prevalenza in sede mediastinica o retroperitoneale o laterocervicale, asintomatica nella variante ialinovascolare, sintomatica (febbre, anemia, aumento della VES, ipergammaglobulinemia, ipoalbuminemia) nella variante plasmacellulare (Robinson D Jr. Br J Haematol, 2014) La *Malattia di Kikuchi-Fujimoto (linfadenite istiocitica necrotizzante)* costituisce una entità rara ad eziologia sconosciuta, riscontrabile in bambini con linfoadenopatia cervicale bilaterale (usualmente a livello del triangolo cervicale posteriore), di dimensioni 2-3 cm, fissa e dolente. Solitamente sono presenti leucopenia con linfocitosi atipica, incremento degli indici di flogosi e talora ipertransaminasemia (Gosche JR. Semin Pediatr Surg, 2006). La conferma diagnostica si ottiene attraverso la valutazione istologica effettuata su campione ottenuto da biopsia escissionale, tipicamente suggestiva la presenza di cortex linfonodale ben mantenuta, necrosi

a livello della paracortex, con accumulo di fibre acidofile, linfociti, istiociti e macrofagi. La *Malattia di Rosai-Dorfman* malattia di Rosai-Dorfman è una rara patologia che si manifesta più frequentemente oltre i 10 anni di vita, prevalentemente negli Afro-Americani. (Sivakoti K. J Pediatr, 2014). All'esordio la presentazione più comune è una linfoadenopatia cervicale bilaterale non dolente nel 90% dei casi. Interessamento multiplo a livello di testa e collo (coinvolgimento extranodale) sono descritte fino al 43% dei casi, nei quali risultano più frequentemente colpiti i tessuti molli (ghiandole salivari e lacrimali), lo scheletro cartilagineo del naso, i seni paranasali, le fosse nasali, la base del cranio e la cute, La diagnosi è istologica.

La *Istiocitosi a cellule di Langerhans* è' un altro disordine linfoproliferativo, clonale, ad ampio spettro clinico che può esordire con un'unica lesione dell'osso (granuloma eosinofilo) in assenza di sintomi sistemici, oppure come un grave disordine sistemico con interessamento di più organi, febbre elevata, compromissione epatica ed emopoietica o forme intermedie. Approssimativamente il 30% dei pazienti con istiocitosi manifesta linfoadenopatia isolata o multipla (Huang WD. Spine J, 2013). Alcune *malattie autoimmuni sistemiche* (artrite idiopatica giovanile, lupus eritematoso sistemico o LES), si associano frequentemente a linfoadenopatie oltre che a tipiche manifestazioni cliniche. Linfoadenomegalie localizzate o sistemiche possono essere presenti all'esordio o anche in corso di *sindromi emofagocitiche* caratterizzate da febbre, citopenia, ipertrigliceridemia, ipofibrinogenemia, iperbilirubinemia, iperferritinemia.

Raccomandazione

Nell'approccio al bambino con linfadenopatia devono essere considerati diversi fattori, inclusi: età del bambino, presenza di segni/sintomi sistemici (es. febbre, sudorazione notturna e perdita di peso), storia recente di infezione delle vie aeree, otalgia, odontalgia, puntura di insetto, traumi, rash, contatto con animali, viaggi, contatto tubercolare, ingestione di alimenti possibilmente contaminati, vaccinazioni e assunzione di farmaci.

All'esame obiettivo devono essere inoltre valutate e specificate le seguenti caratteristiche: sede interessata e lateralità, evoluzione (decorso acuto, subacuto, cronico), dimensione, stato della cute sovrastante, consistenza (molle, dura, fluttuante), relazione con i tessuti circostanti (mobilità, fissità), dolenzia e dolorabilità, altri segni sistemici associati (epatosplenomegalia, reperti toracici, rash) (III-A).

Quesito n°2. Quando e quali accertamenti di I livello devono essere eseguiti?

Gli accertamenti laboratoristici e strumentali da eseguire in prima istanza differiscono a seconda delle caratteristiche della linfoadenopatia laterocervicale, non

rendendosi sempre necessari. Infatti, nelle linfoadenopatia acute (< 2 settimane) bilaterali, di piccole dimensioni (≤2 cm di diametro), di consistenza teso-elastica, mobili e con cute sovrastante indenne, i dati della letteratura sono concordi nel consigliare un atteggiamento di vigile attesa (Yoon PJ. Adv Pediatr, 2008; Gosche JR. Semin Pediatr Surg, 2006). Nella maggioranza di questi casi, in particolar modo se coesistono febbre, faringodinia, iperemia del faringe o rinite, l'eziologia più probabile è infatti un' infezione virale delle alte vie respiratorie. In caso di faringotonsillite acuta può essere presa in considerazione l'esecuzione del tampone faringeo per test rapido per Streptococco beta-emolitico di Gruppo A, in accordo con le raccomandazioni delle linee guida internazionali.

In caso di linfoadenite acuta monolaterale, più raramente bilaterale, che risulta correlata nel 40-80% dei casi ad infezione batterica acuta, in particolar modo stafilococcica o streptococcica (Chesney PJ. Pediatr Rev, 1994; Peters TR. Pediatr Rev, 2000), alcuni autori suggeriscono di eseguire un ciclo di 10-14 giorni di terapia antibiotica empirica *per os*, monitorando l'evoluzione delle condizioni cliniche e la risposta nel corso delle prime 48-72 ore (Yoon PJ. Adv Pediatr, 2008). In caso di miglioramento clinico gli stessi autori suggeriscono di non eseguire ulteriori valutazioni laboratoristico-strumentali (Yoon PJ. Adv Pediatr, 2008). In caso invece di mancata risposta alla terapia antibiotica, così come in caso forme subacute (2-6 settimane) o croniche (>6 settimane), in presenza di sintomatologia sistemica, o altri segni e sintomi che suggeriscano un'eziologia specifica, i dati della letteratura suggeriscono di eseguire indagini ematologiche e strumentali di primo livello. In uno studio condotto su 126 bambini con linfoadenopatia cervicale l'integrazione di un'attenta anamnesi ed esame obiettivo con esami laboratoristici di primo livello ha permesso di raggiungere una diagnosi eziologica nel 61,2% dei casi (Yaris N. Clin Pediatr, 2006). In particolare le indagini di primo livello eseguite includevano: emocromo con formula leucocitaria, dosaggio ematico della proteina C- reattiva e degli enzimi di funzionalità epatica, e indagini sierologiche per infezione da virus di Epstein-Barr. In particolare il dosaggio di IgM specificatamente dirette contro l'antigene del capside virale(Epstein-Barr virus Viral Capsid o VCA-IgM) risultando positive già nel corso della prima settimana di infezione in oltre il 75% dei casi. Tale percentuale sale al 93-95% nella seconda settimana (Luzuriaga K. New Engl J Med 2010). I livelli ematici di lattico-deidrogenasi (LDH) sono un *marker* di incrementato turnover cellulare. I casi a eziologia neoplastica presentano una frequenza significativamente maggiore di aumentati livelli ematici di LDH (Oguz A. Pediatr Hematol Oncol, 2006). Tuttavia questo marker è poco specifico e il suo impiego come test di screening è discusso. In un recente studio retrospettivo includente 62 bambini afferenti ad un pronto soccorso pediatrico è emerso che elevati livelli sono stati riscontrati nel 34% dei casi, tuttavia in tre bambini con livelli superiori a 500 mg/dL un caso presentava leucemia acuta. (Ross AD. Arch Dis Child, 2011).

Tra le indagini strumentali di primo livello l'ecografia è importante non solo per differenziare le linfoadenopatie dalle altre cause di tumefazione del collo, ma anche per valutarne le caratteristiche e per seguirne il decorso (Fraser L. Int J Pediatr Otorhinolaryngol, 2013), dettagliatamente discussa nel capitolo dedicato alle infezioni da micobatteri. La presenza di un quadro suggestivo per possibile patologia neoplastica (es: linfoadenopatia durolignea, fissa, indolente, associata a sintomi sistemici) richiede una valutazione specialistica oncologica repentina, oltre alla esecuzione di una radiografia del torace ed ecografia addominale per la valutazione di altre sedi linfonodali. In caso di anamnesi suggestiva per recente contatto tubercolare, o la presenza di segni e/o sintomi specifici associati, come sintomi respiratori, febbre, sudorazione notturna e calo ponderale, è necessario eseguire in prima istanza intradermoreazione di Mantoux, Quantiferon e radiografia del torace (Spyridis P. Scand J Infect Dis, 2001). Nel bambino con linfoadenopatia cervicale, più spesso acuta unilaterale, associata a uno o più sintomi tipici della sindrome di Kawasaki (febbre per almeno 5 giorni, congiuntivite bilaterale non essudativa, mucosite e/o cheilite e rash cutaneo con eventuale coinvolgimento palmo-plantare) è imperativa l'esecuzione di un'ecocardiografia secondo le indicazioni fornite dalle linee guida dell' *American Heart Association* (Newburger JW. Circulation, 2004).

Raccomandazioni

- In caso di linfoadenopatia, mono- o bilaterale, acuta con febbre e/o faringotonsillite e/o un quadro clinico compatibile con sindrome simil-mononucleosica si raccomanda l'esecuzione del test rapido per Streptococco β-emolitico di Gruppo A.

- Se tale indagine è negativa, deve essere eseguita una vigile attesa per 3-5 giorni e, in caso di persistenza e/o peggioramento del quadro, si raccomanda l'esecuzione di esami ematici (emocromo, PCR, ALT/AST, VCA-IgM).

- In caso di negatività delle indagini sierologiche per infezione da EBV e/o alterazioni di altri esami ematici e/o persistenza di febbre si raccomanda di considerare altri agenti responsabili di sindrome simil-mononucleosica (quali CMV, HHV-6, HSV. Adenovirus, *T. gondii*), infezioni batteriche sistemiche, sindrome di Kawasaki o disordini linfo-proliferativi (III-A).

- In caso di miglioramento e/o esami ematici nella norma si raccomanda comunque un attento controllo clinico nel tempo (VI-A).

- In caso di linfoadenopatia mono/bilaterale, di dimensioni inferiori a 2 cm, senza segni di flogosi locale associati si raccomanda un'attenta valutazione dell'andamento clinico (VI-A).

-Ogni linfoadenopatia che non regredisca in 4-6 settimane o non si risolva completamente in 8-12 settimane deve essere indagata con indagini cliniche e strumentali (III-A).

- In questi casi si consiglia di eseguire le seguenti indagini di primo livello*: emocromo, PCR, LDH, ALT/AST, sierologia per EBV, Intradermoreaizone di Mantoux e Quantiferon TB Gold In tube (QFT) oppure T-SPOT.TB, ed ecografia del collo (VI-B).

-Qualora il quadro risulti negativo o aspecifico si raccomanda di eseguire un approfondimento diagnostico di secondo livello includente*:

indagini sierologiche per *Toxoplasma gondii, Bartonella henselae, Francisella tularensis, Borrelia burgdorferi, Brucella* spp*., Listeria monocytogenes,* citomegalovirus ed una eventuale valutazione otorinolaringoiatrica, in base al quadro clinico-anamnestico (VI-B).

Se i risultati delle indagini eseguite risultano indicativi per una patologia in particolare si raccomanda di intraprendere la terapia specifica ed, eventualmente, indirizzare il bambino allo specialista più indicato (infettivologo /oncoematologo/ chirurgo ORL) (VI-A).

Se i risultati delle indagini eseguite non sono diagnostici, si raccomanda di eseguire una radiografia del torace ed ecografia addominale e indirizzare il bambino allo specialista oncoematologo che provvederà, se lo ritiene necessario, ad eseguire *markers* tumorali più specifici o eseguire biopsia escissionale del linfonodo (VI-B).

In caso di linfoadenopatia mono o bilaterale di qualsiasi dimensione con evidenti segni di flogosi locale si raccomanda in prima istanza un trattamento antitiobico empirico con amoxicillina/acido clavulanico 80 mg/kg/die in 3 somministrazioni per 14 giorni e la rivalutare dell bambino dopo 7 giorni.

In caso non ci sia stato un miglioramento, si raccomandano indagini di primo e secondo livello in base ai risultati ottenuti (come per *)

In caso di linfoadenopatia mono/bilaterale di dimensioni superiori a 2 cm, senza segni di flogosi associati si raccomanda di eseguire in prima istanza le indagini di primo livello e secondo livello in base ai risultati ottenuti (come per *).

Si raccomanda di valutare con particolare attenzione le seguenti condizioni:

- età inferiore ai 12 mesi;

- linfonodi di consistenza dura e/o fissità e/o non dolorabilità;

- linfonodi di dimensioni superiori ai 3 cm;

- localizzazione linfonodale sovraclaveare, ascellare (in assenza di lesione cutanea consensuale);

- forme generalizzate persistenti;

- presenza di masse mediastiche e/o addominali;

- presenza di sintomatologia sistemica: febbre persistente non spiegata, prurito, perdita di peso, pallore, astenia, petecchie o altre lesioni emorragiche, epato-splenomegalia persistente (III-A).

Nel bambino con linfoadenopatia cervicale, più spesso acuta unilaterale, associata a uno o più sintomi tipici della sindrome di Kawasaki (febbre per almeno 5 giorni, congiuntivite bilaterale non essudativa, mucosite e/o cheilite e

rash cutaneo con eventuale coinvolgimento palmo-plantare) è imperativa l'esecuzione di un'ecocardiografia (III-A).

Quesito n° 3. Quando è raccomandata l'indagine ecografica? Quali caratteristiche ecografiche possono guidare l'iter diagnostico-terapeutico?

L'ecografia è considerata l'indagine radiologica di prima scelta per l'iniziale valutazione della tumefazione cervicale (Niedzielska G. Int J Pediatric Otorhinolaryngol, 2007; Papakonstantinou O. Acta Radiol, 2001). Sebbene sia un'indagine operatore-dipendente, essa ha i vantaggi di non essere invasiva, non richiedere esposizione a radiazioni ionizzanti e non necessitare sedazione e di avere a un costo contenuto. Per tali motivi *l'American College of Radiology* (ACR) ne raccomanda l'utilizzo come prima indagine strumentale per la valutazione del bambino con tumefazione solitaria o multipla del collo (*American college of Radiology Website*. www.acr.org 2012). L'ecografia è particolarmente utile innanzitutto per la valutazione dell'origine della tumefazione del collo e confermare o escludere la linfodenopatia, per la differenziazione di tale tumefazione in cistica (ad esempio malformazione linfatica, cisti del dotto tireoglosso, cisti branchiale, cisti dermoide) o solida e per la sua descrizione in termini di dimensioni e caratteristiche strutturali (Gosche JR. Semin Pediatr Surg, 2006). Essa consente di ottenere misure dei linfonodi con precisione millimetrica ed informazioni sulla natura suppurativa o non suppurativa della linfoadenopatia (Baatenburg de Jong RJ. Arch Otolaryngol Head Neck Surg, 1989). L'utilizzo della metodica color-Doppler consente inoltre la valutazione di eventuali alterazioni della vascolarizzazione (es. diagnosi differenziale con angiomi e malformazioni vascolari, malattia di Castelman, ecc.). L'ecografia rappresenta inoltre un valido aiuto nella guida di procedure chirurgiche come la biopsia o l'incisione e il drenaggio (Kadom N. Semin Roentgenol, 2012).

In conformità a studi di coorte osservazionali le caratteristiche tipiche delle linfoadenopatie reattive sono: 1) una **dimensione** inferiore ad 1 cm, forma ovale con rapporto asse corto (S) asse lungo (L) inferiore a 0,5, 2) normale vascolarizzazione ilare e basso indice di resistenza con l'impego dell'eco-color-doppler. Le linfoadenopatie di natura maligna, al contrario, presenterebbero un **rapporto S/L** > 0,5, dimensioni > 1 cm, necrosi centrale, ilo anecogeno, alto indice di resistenza, eventuale coinvolgimento extracapsulare. In una serie di 50 pazienti adulti, l'impiego di questi parametri (Ahuja AT. Clin Radiol, 2001) ha dimostrato una sensibilità del 95% e specificità del 83% nel differenziare la linfoadenopatie reattive da quelle maligne. In maniera simile, nello studio condotto da Wang *et al*. (Wang J. J Pediatr Surg, 2010) su 175 bambini con linfoadenopatia cervicale è stato osservato che il rapporto S/L >0.5 è un fattore predittivo di malignità con alta sensibilità (91.27%), specificità (89.9%), valore predittivo positivo (95.8%) e valore predittivo negativo (80%). Tuttavia in altri studi è stato osservato come in realtà l'esame ecografico non permetta di differenziare

un'adenopatia benigna da una maligna; avendo un valore predittivo di malignità solo del 20%. (Niedzielska G. Int J Pediatric Otorhinolaryngol, 2007; Ingolfsdottir M. Dan Med J, 2013). Lindeboom et al. (Lindeboom JA. Pediatr Radiol, 2006), Tashiro et al. (Tashiro N. Pediatrics, 2002), Papakonstantinou et al. (Papakonstantinou O. Acta Radiol 2001) hanno evidenziato che le linfoadenopatie associate a mononucleosi infettiva, linfadenite batterica, linfoma, linfoadenopatia tubercolare e non tubercolare, malattia da graffio di gatto e malattia di Kawasaki più frequentemente siano rotonde con un rapporto S/L maggiore di 0,5. Pertanto, la forma linfonodale avrebbe un valore limitato nel distinguere tra malattie benigne e maligne. Per quanto riguarda l'aspetto dell'ilo, dati di Papakonstantinou et al. (Papakonstantinou O. Acta Radiol 2001) mostrano che la presenza di un ilo ampio conforme alla forma linfonodale è tipica di iperplasia reattiva (94%) e mononucleosi infettiva, mentre ilo stretto è frequente nel linfoma (100%) e linfoadenite batterica (60%). I dati di Lindeboom et al. (Lindeboom JA. Pediatr Radiol, 2006) evidenziano che linfonodi coinvolti da infezioni da micobatteri non tubercolari, tendono ad avere necrosi intranodale cistica (92%). Tale aspetto ecografico, come riportato nella revisione di Ludwig et al. (Ludwig AJR Am J Roentgenol, 2012), si riscontra anche nelle linfoadenopatie metastatiche. Haber HP et al. (Haber HP. Ultraschall Med, 2006) hanno descritto che il 33% dei bambini con linfadenopatia non tubercolare presenta calcificazioni intranodali. Le calcificazioni intranodali si possono riscontrare anche in caso di linfomi di Hodgkin e non-Hodgkin dopo trattamento. (Ludwig AJR Am J Roentgenol, 2012)

I dati di Papakonstantinou et al. (Papakonstantinou O. Acta Radiol, 2001) evidenziano che linfonodi con bordi netti si riscontrano nelle linfoadenopatie reattive, linfomatose e da mononucleosi infettiva (100%, 82% and 100% rispettivamente), mentre margini mal definiti sono frequenti nelle linfadenite batterica o tubercolare e da malattia da graffio di gatto (79%, 60% e 80% rispettivamente).

Lindeboom *et al.* (Lindeboom JA. Pediatr Radiol, 2006) in uno studio su 145 bambini fra 9 e 138 mesi, hanno mostrato che la linfadenopatia da micobatteri (tubercolare e non tubercolare) tende ad avere edema del tessuto molle adiacente. Tale caratteristica è riscontrabile, come evidenziato da Ridder *et al.* (Ridder GJ. J Clin Ultrasound, 2001), anche nelle linfoadenopatie da malattia da graffio di gatto. Nella revisione di Ying *et al*. (Ying M. J Paediatr, 2009) l'**aggregazione** linfonodale è comune in pazienti in età pediatrica con malattia di Kawasaki, mononucleosi infettiva, linfadenopatia batterica e tubercolare. Ridder *et al*. (Ridder GJ *et al.* J Clin Ultrasound 2001) hanno riscontrato che l'83% dei pazienti con malattia da graffio di gatto non presentano aggregazione dei linfonodi, a differenza di Papakonstantinou *et al.* (Papakonstantinou O. Acta Radiol, 2001) che hanno mostrato aggregazione dei linfonodi nel 60% dei pazienti affetti da malattia da graffio di gatto. Ying *et al*. (Ying M. J Paediatr, 2009) hanno dimostrato che piccoli linfonodi normali (diametro massimo trasversale <5 mm) di

solito non mostrano **segnali vascolari**, la vascolarizzazione ilare si riscontra nei linfonodi più grandi (massimo diametro trasversale> 5 mm). La vascolarizzazione ilare si trova di solito nelle linfoadenopatie reattive, mentre la vascolarizzazione periferica o mista è comune nei linfonodi maligni.

Raccomandazione

La semplicità di esecuzione e la non invasività rendono l'ecografia raccomandata nel bilancio diagnostico della linfoadenopatia della testa e del collo (III-A).

Nessuna singola caratteristica ultrasonografica è di per sé specifica di patologia benigna o maligna. In caso di coesistenza di più caratteristiche quali

– forma tondeggiante;

– ilo assente;

– disomogeneità strutturale

- coinvolgimento extracapsulare

- disomogeneità strutturale

– vascolarizzazione linfonodale caotica

la possibilità di natura maligna può essere prospettata.

In questi casi, in presenza anche di sospetto clinico, l''esame istologico resta l'unico mezzo per ottenere una diagnosi certa e definitiva (III-A).

Di fatto, particolarmente in pediatria, la diagnosi eziologica è poco affidabile.

L'assenza dei segni sopra citati (presi singolarmente o in toto) non autorizza a esprimere giudizi di benignità della formazione. Il follow up ecografico ha senso nel bilancio di una possibile evoluzione suppurativa. Il timing è dettato dalla clinica.

Quesito n°4. Quando è indicato l'impiego della terapia antibiotica e quali antibiotici devono essere utilizzati?

Premessa: aspetti farmacologici degli antibiotici per la terapia delle linfoadenopatie

Il trattamento delle linfoadenopatie di origine batterica è generalmente condotto con chemioterapici antimicrobici attivi su patogeni Gram-positivi. Pertanto possiamo utilizzare betalattamine, lincosamidi e, nel caso di infezioni sostenute da ceppi patogeni Gram-positivi multi-resistenti, possiamo somministrare altre due diverse classi di farmaci, gli oxazolidinoni ed i glicopeptidi.

Per poter fare un uso appropriato di queste diverse classi di antibiotici è fondamentale conoscere le loro caratteristiche farmacologiche. Le caratteristiche farmacodinamiche dell'antibiotico, cioè lo spettro dell'attività antimicrobica, il tipo di batteriocidia e la potenza antibatterica, rappresentano ancora oggi Il parametro più importante per una scelta razionale di un chemioterapico antimicrobico. Per la loro definizione possiamo basarci sulla determinazione della concentrazione minima inibente (MIC o *Minimal Inhibitory Concentration*).

Dal punto di vista farmacologico, uno degli obiettivi principali è rappresentato dal raggiungimento nella sede di infezione di concentrazioni di antibiotico superiori alle MIC per la specie patogena in causa: questo rappresenta il secondo fattore di valutazione, da considerare nella scelta, cioè il parametro farmacocinetico, che studia il destino dell'antibiotico nel nostro organismo e che è fondamentale al fine di ottenere l'eradicazione del patogeno (Andes D. Int J Antimicrob Agents, 2002). Infatti, garantire un'adeguata concentrazione del farmaco nella sede di infezione è uno degli aspetti cruciali per ottenere l'efficacia terapeutica di un trattamento. Questa, a volte, non si riesce a ottenere per molti motivi, tra cui il sottodosaggio del farmaco, sia in termini di posologia inappropriata sia di scarsa penetrabilità del farmaco nel tessuto infetto (Adembri C. Clin Pharmacokinet,1995). Conoscere la farmacocinetica e la farmacodinamica dei farmaci consente quindi di scegliere il trattamento più adeguato per ottenere la maggiore efficacia terapeutica.

Al fine di ottimizzare l'impiego terapeutico delle principali classi di antibiotici, scegliendo anche la posologia più corretta, è necessario approfondire dal punto di vista farmacologico un ulteriore parametro farmacodinamico, rappresentato dalla dipendenza dell'effetto antimicrobico rispettivamente dal tempo di contatto con il batterio in causa, oppure dalla concentrazione raggiunta dalla molecola stessa.

E' necessario quindi effettuare la valutazione dinamico-cinetica delle diverse molecole. A tal proposito, gli antibiotici possono essere divisi in 2 grosse categorie: abbiamo così farmaci antimicrobici che possiedono una attività concentrazione-dipendente e che hanno quindi una batteriocidia favorita dal raggiungimento di alte concentrazioni, anche se mantenute per un periodo di tempo relativamente breve. Per queste molecole, l'incremento delle concentrazioni a contatto con il batterio comporta una batteriocidia sempre più rapida, tanto che possiamo concludere che più la concentrazione nel sito d'infezione è elevata, più è rapida l'attività battericida. In questa categoria rientrano i fluorochinoloni, gli aminoglucosidi ed i macrolidi semisintetici.

Al contrario, gli antibiotici caratterizzati da una attività tempo-dipendente necessitano di mantenere, per un tempo relativamente lungo, livelli in sede di infezione superiori alla MIC per l'agente etiologico. In questo caso, l'incremento delle concentrazioni oltre il livello efficace, riconducibile a valori di almeno 4 volte la MIC, non determina una maggiore rapidità dell'effetto battericida, che è legato in linea generale al tempo di contatto con il patogeno. In questa categoria rientrano le betalattamine, le lincosamidi, i glicopeptidi ed il linezolid.

In base a questi presupposti è possibile definire correttamente dosaggi e posologia dei singoli antibiotici impiegati. L'attività dinamica (farmacodinamica, PD) e l'attività cinetica (farmacocinetica, PK) degli antibiotici possono essere messe in relazione utilizzando alcuni parametri dinamico-cinetici: il primo è rappresentato dal mantenimento (espresso come per-

centuale dell' intervallo fra le somministrazioni) di concentrazioni ematiche superiori alla MIC (T>MIC), il secondo riguarda il quoziente fra il picco ematico (Cmax) e la MIC (Cmax/MIC) ed il terzo riassume entrambi nel rapporto fra l'area sottesa dalla curva delle concentrazioni ematiche per il tempo (AUC) e la MIC (AUC/MIC) (Adembri C. Clin Pharmacokinet, 1995; Hyatt JM, Clin Pharmacokinet,1995; Craig WA. Infect Dis Clin North Am,2003).

Ne consegue che, nella pratica clinica, possiamo ottimizzare il regime posologico degli antibiotici (dose, via di somministrazione ed intervallo fra le dosi), correlando opportunamente le conoscenze di farmacocinetica e farmacodinamica relative a ciascuna classe di antibiotici.

Betalattamine

Le betalattamine sono molecole idrosolubili, con un volume di distribuzione confinato all'acqua corporea extracellulare, possono essere variamente legate alle proteine plasmatiche, non vanno incontro a fenomeni di deposito tissutale e sono generalmente poco biotrasformate (Mazzei T, 2011). In genere possiedono una semivita breve (attorno a 1 ora). Sono eliminate per via renale, spesso per escrezione tubulare oppure attraverso la bile, e non possono essere assunte in monosomministrazione giornaliera, bensì con una posologia che preveda 2 o 3 somministrazioni al giorno (Craig WA. Infect Dis Clin North Am,2003; Mazzei T, 2011). In generale, le betalattamine non sono biodisponibili per via orale. In alcuni casi le particolari caratteristiche fisico-chimiche, eventualmente anche in associazione a meccanismi di trasporto attivo, permettono un impiego diretto della via orale ed a titolo di esempio possiamo ricordare la amoxicillina e l'acido clavulanico tra i derivati penamici tipici ed atipici (Mazzei T,2011). L'associazione è utilizzabile anche per via parenterale nei casi più complessi, come del resto l'associazione ampicillina-sulbactam. Non dobbiamo infatti dimenticare che le betalattamine sono generalmente caratterizzate da una cinetica lineare che non varia significativamente in funzione della dose o della via di somministrazione orale o parenterale. Ne deriva quindi che l'utilizzazione della via parenterale garantisce concentrazioni ematiche e, di conseguenza, tissutali più elevate di quelle osservabili con la via orale. Questo aspetto riveste carattere di importanza dato che, come abbiamo già detto, le betalattamine sono antibiotici caratterizzati da una efficacia tempo-dipendente, devono cioè mantenere nella sede di infezione concentrazioni superiori alla MIC per il patogeno responsabile, per un periodo di tempo generalmente non inferiore alla metà dell'intervallo tra le dosi, al fine di garantire il successo terapeutico (Craig WA. Infect Dis Clin North Am,2003; Mazzei T, 2011).

Non dobbiamo comunque dimenticare che esistono differenze sia dinamiche che cinetiche tra le due associazioni precostituite. Infatti, dal punto di vista farmacodinamico l'acido clavulanico sembra garantire una migliore protezione dall'idrolisi enzimatica rispetto al sulbactam, specie con le betalattamasi ad ampio spettro

(Payne DJ. Antimicrob Agents Chemother, 1994). Per quanto concerne le caratteristiche farmacocinetiche ricordiamo che ampicillina e sulbactam possiedono valori diversi della semivita di eliminazione, che in media è di 73 min per l'aminopenicillina e di soli 47 min per l'inibitore, che, di conseguenza, è difficilmente dosabile nel sangue dopo la 4° ora dalla iniezione (Hampel B. Drugs,1990). Al contrario, l'amoxicillina e l'acido clavulanico possiedono caratteristiche fisico-chimiche simili, sono entrambe idrosolubili e dotate di un basso legame con le proteine plasmatiche (rispettivamente del 17 e 20%) (Hampel B. Drugs,1990; MazzeiT,2011). Hanno inoltre caratteristiche farmacocinetiche sostanzialmente sovrapponibili con una cinetica lineare che non varia significativamente in funzione della dose o della via di somministrazione orale o parenterale, con una semivita di eliminazione per entrambe le molecole di circa 1 ora (Hampel B. Drugs,1990; MazzeiT,2011). Le caratteristiche cinetiche della associazione non si modificano significativamente in età pediatrica (Jones AE. J Antimicrob Chemother, 1990). In particolare la associazione amoxicillina/clavulanato, in funzione delle caratteristiche cinetiche, rappresenta un valido esempio per l'impiego della terapia sequenziale sia nell'adulto che nel paziente pediatrico (Bax R. Int J Antimicron Agents, 2007).

Lincosamidi

Le lincosamidi sono antibiotici lipofili, basici ed esplicano la loro massima attività antibatterica a pH alcalino. A questa classe appartengono la lincomicina e la clindamicina, un prodotto di semisintesi della lincomicina. Entrambe hanno un elevato legame con le proteine plasmatiche (70-90%), un volume di distribuzione dell'ordine di 50-70 litri e condividono con i macrolidi glucosidici il meccanismo di azione, l'attività tempo-dipendente, lo spettro e gli aspetti di chemioresistenza correlata alla modifica del bersaglio (Andes D. Int J Antimicrob Agents,2002; Scaglione F, 2011. Rombini S. Diagn Microbiol Infect Dis, 2011)

In particolare, oltre alla presenza di resistenza costitutiva od inducibile negli streptococchi, oggi osserviamo un incremento di resistenza anche negli stafilococchi responsabili di ascessi della testa-collo in pediatria (Alexander AJ. Can J Infect Dis Med Microbiol, 2011). La clindamicina è generalmente preferita alla lincomicina, sia per la migliore attività antibatterica, in particolare nei confronti delle specie anaerobie, che per la maggiore biodisponibilità orale grazie ad una più elevata lipofilia (Scaglione F,2011; Singh J. Paediatr Drugs,2001). La molecola presenta, infatti, un assorbimento gastroenterico rapido e completo (90%) che non viene influenzato dalla presenza di cibo (Scaglione F, 2001). La clindamicina può essere somministrata anche per via parenterale, presenta una semivita di eliminazione di circa 3 ore, si distribuisce ampiamente ai vari organi e tessuti, ad eccezione del SNC e dell'umor acqueo, viene metabolizzata a livello epatico in metaboliti attivi e inattivi ed eliminata principalmente per via biliare ed in parte per via renale (5-30% sia in forma immodificata che sotto forma di metaboliti an-

cora attivi) (Scaglione F, 2011; Singh J. Can J Infect Dis Med Microbiol, 2001). Ricordiamo che la molecola viene metabolizzata più rapidamente nel bambino (Singh J. Can J Infect Dis Med Microbiol, 2001).

In pediatria si utilizza in genere l'estere palmitato, alla posologia da 8 a 25 mg/kg al giorno, a seconda della gravità delle infezioni, suddivisi in tre o quattro somministrazioni.

Nel complesso la clindamicina è ben tollerata, anche se presenta effetti collaterali soprattutto gastroenterici con diarrea, può inibire la trasmissione neuromuscolare e potenziare l'effetto dei ganglioplegici (Scaglione F, 2011). Tuttavia, nel complesso le lincosamidi, ampiamente utilizzate negli Stati Uniti, sono attualmente meno utilizzate in Europa ed in particolare la clindamicina nel ns Paese, sia per problemi di chemioresistenza crociata con i macrolidi che per il rischio di colite pseudomembranosa (Scaglione F, 2011; Owens RC. Clin Infect Dis, 2008).

Glicopeptidi

I due antibiotici glicopeptidici, vancomicina e teicoplanina sono molecole ad attività antimicrobica tempo-dipendente (Hyatt JM. Clin Pharmacokinet, 1995). Per entrambe le molecole è stata dimostrata l'importanza del rapporto AUC/MIC che deve mantenersi al di sopra del valore di 400 ai fini della efficacia clinica (Adembri C. Clin Pharmacokinet, 2009; Rybak M. Am J Health Syst Pharm, 2009). Nel caso della teicoplanina potrebbe essere necessario raggiungere un valore soglia del rapporto AUC/MIC di 800 per l'efficacia (Hagihara M. J Infect Chmother, 2012).

E' inoltre necessario mantenere con entrambe le molecole valori di valle intorno a 20 mg/l per avere una elevata percentuale di guarigioni (Adembri C. Clin Pharmacokinet, 2009; Hagihara M. J Infect Chmother, 2012).

Passando dalla farmacodinamica alla farmacocinetica, possiamo notare che la penetrazione tissutale di queste molecole non è generalmente molto elevata e la letteratura in proposito è relativamente carente. In particolare la teicoplanina possiede una lunga semivita di eliminazione (83-168 ore) ed un legame proteico elevato (>90%) (Van Bambeke F. Drugs, 2004; Berthoin K. . Int J Antimicrob Agents, 2009).

Pertanto, soprattutto nei pazienti con infezioni gravi, è molto importante la dose di carico (in genere 6mg/kg). (Adembri C. Clin Pharmacokinet, 2009; Van Bambeke F. Drugs, 2004).

La vancomicina ha invece un legame farmaco-proteico del 10-55%, con un'ampia variabilità sia inter- che intra-individuale. Di conseguenza, la reale quantità di vancomicina come farmaco libero, può essere molto diversa anche in funzione dello stato generale del paziente (Van Bambeke F. Drugs, 2004; Berthoin K. Int J Antimicrob Agents, 2009). Tale aspetto è solo in parte correlato all'ipoalbuminemia, anche perché la molecola si lega preferibilmente alle IgA ed è molto probabile che le variazioni nella quantità di farmaco libero siano da imputare proprio alle modificazioni

quantitative di tali globuline in corso di infezione (Berthoin K. . Int J Antimicrob Agents, 2009). La vancomicina inoltre, possiede una semivita di eliminazione più breve (4-8 ore) e deve quindi essere somministrata in più dosi giornaliere, ciascuna in infusione lenta, oppure in infusione continua per 24 ore, anche se tale modalità non sembra comportare una migliore efficacia terapeutica e potrebbe al limite correlarsi ad una minore nefrotossicità (Adembri C. Clin Pharmacokinet, 2009; Van Bambeke F. Drugs, 2004; Cataldo MA. J Antimicrob Chemother, 2012).

Durante il trattamento con glicopeptidi può rendersi necessario il monitoraggio terapeutico, nel caso della vancomicina per controllare e ridurre sia la nefrotossicità sia la tossicità generale e per la teicoplanina allo scopo di ottenere la massima efficacia clinica (Adembri C. Clin Pharmacokinet, 2009; Van Bambeke F. Drugs, 2004).

Linezolid

Il linezolid appartiene ad una nuova classe di antibiotici, gli oxazolidinoni, che possiedono un meccanismo di azione unico fra gli inibitori della sintesi proteica batterica, impedendo la formazione del complesso iniziale. L'antibiotico è tendenzialmente batteriostatico, è caratterizzato da una efficacia tempo-dipendente e necessita pertanto di mantenere concentrazioni superiori alla MIC per almeno il 50% dell'intervallo tra le dosi. Anche il rapporto AUC/MIC rappresenta un parametro di riferimento per l'attività del linezolid, con valori soglia di almeno 80 (Adembri C. Clin Pharmacokinet, 2009; Perry CM. Drugs, 2001).

La formulazione orale è rapidamente ed estesamente assorbita, consentendo concentrazioni ematiche sia di picco che di valle, del tutto sovrapponibili ai livelli ottenibili con la somministrazione endovenosa. La semivita di eliminazione è di 5-7 ore, il volume di distribuzione è equivalente all'acqua corporea totale ed il farmaco è eliminato prevalentemente per via renale sia immodificato che sotto forma di metaboliti (Perry CM. Drugs, 2001). La penetrazione tissutale è elevata e superiore a quella osservata con i glicopeptidi, anche nei tessuti con barriera (sistema nervoso centrale, umor acqueo) o comunque difficilmente raggiungibili (Perry CM. Drugs, 2001).

L'attuale posologia consigliata è di 600mg e.v BID nell'adulto e di 10mg/Kg BID o TID nel bambino, rispettivamente di età superiore od inferiore a 11 anni (Perry CM. Drugs, 2001; Garazzino S. J Antimicrob Chemother, 2011). Alle dosi terapeutiche non si osservano fenomeni di accumulo ed in caso di insufficienza renale grave viene rimosso con emodialisi (Adembri C. Clin Pharmacokinet, 2009, Perry CM. Drugs, 2001; Garazzino S. J Antimicrob Chemother, 2011).

E' importante mantenere concentrazioni di valle comprese tra 2 e 7 mg/L e/o valori di AUC24 tra 160 e 300 mg/L•h, al fine di garantire una elevata tollerabilità del farmaco, evitando soprattutto l'insorgenza della trombocitopenia (comune in pazienti con insufficienza renale e concentrazioni di linezolid > 7,5 mg/L)

unitamente ad una buona efficacia (Nukui Y. J Antimicrob Chemother, 2013.).

Conclusioni

In conclusione, possiamo ricordare che dal punto di vista farmacodinamico la posologia delle molecole con attività tempo-dipendente come betalattamine, clindamicina, glicopeptidi e linezolid, dovrebbe contemplare brevi intervalli tra le somministrazioni in modo da mantenere per lungo tempo concentrazioni ematiche superiori alla MIC del patogeno in causa. Inoltre è altrettanto importante conoscere le proprietà farmacocinetiche delle varie classi di antibiotici per poter scegliere la molecola e la posologia più appropriate, al fine di minimizzare il periodo di tempo con livelli sub-ottimali di antibiotico, garantendo così i migliori presupposti per una efficacia clinica ottimale e per la prevenzione dell'insorgenza di ceppi mutanti resistenti.

Sintesi delle evidenze

La maggiorparte delle linfoadeniti acute batteriche sono assicuate ad infezione da parte di *Staphylococcus aureus* e S*treptococcus pyogenes* . Pertanto la terapia antibiotica empirica deve avere uno spettro di attività sufficientemente ampio da coprire entrambi questi patogeni, possibilmente senza includere altri batteri non coinvolti nella determinazione della patologia in atto. Mentre per S*treptococcus pyogenes* non ci sono problemi di scelta perchè questo batterio è rimasto sensibile a tutti gli antibiotici di uso comune, incluse penicillina e ureidopenicilline, qualche difficoltà esiste per *Staphylococcus aureus,* per la diffusione di ceppi produttori di beta-lattamasi. La terapia della patologia da esso sostenuta è pertanto stata indirizzata all'impiego, di penicilline protette o di beta-lattamici beta-lattamasi resistenti, attivi su una parte di questi batteri (*Staphylococcus aureus* meticillino-sensibile o MSSA). In realtà anche questa soluzione è stata di recente discussa alla luce della evidenza della progressiva emergenza di *Staphylococcus aureus* meticillino-resistente (MRSA) come causa di malattia. Le segnalazioni hanno riguardato prima le forme acquisite in ospedale ma, poi, negli anni successivi, anche quelle acquisita in comunità, pur variando in modo molto significativo da area geografica ad area geografica e a seconda della patologia studiata. Inoltre, recenti valutazioni sembrano indicare che l'incidenza di forme sostenute da MRSA sia in progressivo aumento, specie sul territorio. In uno studio condotto in Iowa (Walker PC. Laryngoscope, 2013) è stato osservato che, mentre nel periodo 2000-2004 solo uno su 41 (2,4%) casi di ascessi del collo studiati era dovuto a MRSA, nel periodo 2005-2010 ne erano stati identificati 7 su 35 (20%; P=0.023). Numerosi studi hanno, inoltre, dimostrato la presenza di MRSA in bambini, adolescenti e giovani adulti affetti da patologia della cute e dei tessuti molli, inclusi alcuni casi di linfoadenite (Martinez-Aguilar G. Pediatr Infect Dis J, 2003; Mongkolrattanothai K. Curr Infect Dis Rep 2005; Ochoa T. Emerg Infect Dis, 2005; Purcell K. Arch Pediatr Adolesc Med, 2005). Inoltre, le rilevazioni più recenti eseguite solo su bambini con linfoadenite giunta al tavolo operatorio indicano che gli MRSA rappresentano cir-

ca un terzo del totale degli *Staphylococcus aureus* isolati (Neff L. Int J Pediatr Otorhinolaryngol, 2013). Infine, non eccezionale è stato considerato lo stato di portatore di MRSA da parte di bambini sani (Anwar M. J Coll Physicians Surg Pak, 2004; Creech C. Pediatr Infect Dis J, 2005).

L'insieme di queste valutazioni induce a dire che la scelta della terapia empirica debba essere basata sulla conoscenza del tipo di *Staphylococcus aureus* che circola nella zona ove viene diagnosticato il caso, limitando ai soli beta-lattamici beta-lattamasi resistenti la terapia nelle aree geografiche a bassa incidenza di MRSA e utilizzando una terapia efficace anche su MRSA nelle zone con alto indice di resistenza. L'associazione amoxicillina-acido clavulanico (50-80 mg/kg/die come amoxicillina in 3 somministrazioni giornaliere per os) nelle forme lievi e quella ampicillina-sulbactam o amoxicillina - acido clavulanico (80-100 mg/kg/die in 3 somministrazioni giornaliere per via endovenosa) nelle forme gravi possono essere considerati i farmaci di scelta. Laddove la percentuale di MRSA circolanti sia elevata, la scelta deve essere indirizzata all'uso di clindamicina (nelle forme lievi 10-30 mg/kg/die in 3-4 somministrazioni giornaliere *per os* e nelle forme gravi 25-40 mg/kg/die in 3-4 somministrazioni giornaliere per via endovenosa), attiva nella grande maggioranza dei casi su MSSA e MRSA (Guss J. Int J Pediatr Otorhinolaryngol, 2007; Marcinak JF. Curr Opin Infect Dis, 2003). In ogni caso la eventuale terapia endovenosa potrà essere sostituita in orale se dopo qualche giorno di trattamento l'evoluzione del caso sembra favorevole.

In Italia, esistono rilevazioni consistenti sulle caratteristiche di sensibilità agli antibiotici di *Staphylococcus aureus* per quanto riguarda le infezioni ospedaliere dove la percentuale di MRSA è superiore al 30% (Gagliotti C. Scand J Infect Dis, 2012). Questi dati riguardano, però, in genere, pazienti adulti con patologie complesse o con infezioni postoperatorie e sono difficilmente trasferibili al bambino con linfoadenite suppurativa contratta in comunità. Non sono, invece, disponibili dati relativi a tutto il territorio nazionale riguardanti la numerosità dei casi di MRSA acquisiti in comunità, anche se studi locali sembrano suggerire che la loro percentuale non sia del tutto trascurabile se pur decisamente inferiore a quella evidenziata nei casi di derivazione ospedaliera (Marchese A. Int J Antimicrob Agents, 2009). E' da notare tuttavia che anche in questi studi, sono stati inclusi prevalentemente soggetti adulti e la patologia linfoghiandolare studiata era numericamente trascurabile.

In conclusione, è ragionevole pensare che nel nostro paese la terapia debba essere rivolta inizialmente su MSSA e dovrà, di conseguenza, essere iniziata con amoxicillina + acido clavulanico per os nei casi con nulla o bassa colliquazione e con ampicillina + sulbactam per via endovenosa in quelli con ampia suppurazione da aspirare o destinati al tavolo operatorio. In caso di peggioramento clinico dopo 48-72 ore o in presenza di indagini microbiologiche positive per MRSA sensibile alla clindami-

cina, clindamicina rappresenterà il farmaco di scelta. Se, invece, verrà evidenziato MRSA resistente alla clindamicina, in accordo con le linee guida stese in Italia per l'adulto con patologia della cute e dei tessuti molli da MRSA si dovranno utilizzare altri farmaci, quali vancomicina e linezolid (Esposito S. J Chemother, 2011; Pan A. Int J Infect Dis, 2010). Nel caso in cui le indagini microbiologiche evidenzino S*treptococcus pyogenes*, potrà essere anche semplicemente somministrata ampicillina per via endovenosa (100 mg/kg/die in 3 dosi giornaliere). La terapia illustrata sopra per *Staphylococcus aureus* è, in genere, utile anche nelle forme da anaerobi, da *Streptococcus agalactiae* e da *Pasteurella multocida*. Non sono coperte, invece, le linfoadenopatie da *Yersinia pestis*, peraltro rarissime, e quelle da *Bartonella henselae* e da tutti i micobatteri, destinate ad evolvere in forma subacuta o cronica e a richiedere un iter diagnostico separato, spesso a valle di una terapia convenzionale priva di efficacia. In generale, la durata del trattamento nelle linfoadenopatie acute è abitualmente di 10-14 giorni.

Raccomandazioni

Nei casi nei quali è indicato il trattamento antibiotico empirico il farmaco di prima scelta è amoxicillina + acido clavulanico da somministrare *per os* alla dose di 80 mg/kg/ die in tre somministrazioni giornaliere per 14 giorni, in caso di forma lieve (III-A).

Nelle forme gravi (con compromisisone dello stato generale e/o febbre persistente, incremento degli indici di flogosi) la terapia antibiotica empirica di prima scelta raccomandata è ampicillina + sulbactam oppure amoxicillina + acido clavulanico per via endovenosa (80 mg/kg/die, calcolato su ampicillina o amoxicillina, in tre somministrazioni) (III-A).

In presenza di un elevato rischio di infezione da *Staphylococcus aureus* meticillino resistente (MRSA), posto in base alle condizioni cliniche del bambino, ai dati epidemiologici ed in base alla risposta alla terapia antibiotica empirican elle prime 48-72 ore, si raccomanda l'impiego di clindamicina (nelle forme lievi 10-30 mg/kg/die in 3-4 somministrazioni giornaliere *per os* e nelle forme gravi 25-40 mg/kg/die in 3-4 somministrazioni giornaliere per via endovenosa) (II-A).

Nel caso in cui siano disponibili dati microbiologici relativi all'eziologia e alla sensibilità batterica agli antibiotici, sarà possibile mantenere la terapia o modificarla in funzione dei dati acquisiti (III-A).

Le forme da MRSA resistente a clindamicina devono essere trattate con vancomicina (15 mg/kg per tre volte al giorno) o linezolid (10 mg/kg per tre volte al giorno nei bambini di età inferiore ai 12 anni o 400-600 mg per due volte al giorno nei bambini di età superiore ai 12 anni).

Le linfoadeniti subacute o croniche, prevalentemente dovute a *Bartonella henselae, Mycobacterium tuberculosis* o *Mycobacteria* non tubercolari devono

essere inquadrate sulla base del dati di laboratorio e trattate specificatamente (I-A).

Quesito n°5. Cosa fare in caso di fallimento della terapia antibiotica o di recidiva?

La mancata risposta alla terapia antibiotica empirica con comparsa di segni di colliquazione all'interno della massa linfonodale o la persistenza dei sintomi e segni iniziali con evidente incremento della componente purulenta dopo almeno 72 ore di trattamento o in caso di recidiva nel mese successivo all'episodio acuto impongono l'attivazione delle metodiche diagnostiche necessarie alla individuazione dell'eziologia della malattia. In questi casi è opportuno rimuovere le linfoghiandole chirurgicamente o drenare l'ascesso attraverso in anestesia generale e utilizzare il materiale derivante dell'intervento per le indagini istologiche e microbiologiche. In attesa dei risultati, la terapia antibiotica, da somministrare per via endovenosa, deve mantenere la copertura contro MRSA. All'arrivo dei dati microbiologici, la terapia dovrà essere modificata in accordo con quanto esposto nel precedente paragrafo sulla base delle caratteristiche dell'agente infettivo responsabile.

Raccomandazione

In caso di fallimento terapeutico sono essenziali gli esami istologici e microbiologici per evidenziare le caratteristiche istologiche dei linfonodi interessati e prescrivere la più corretta terapia antibiotica o escludere forme non infettive (III-A).

Quesito n°6. Quando devono essere eseguiti accertamenti di secondo livello e quali?

Le indagini di II livello nella diagnosi delle tumefazioni laterocervicali in età pediatrica sono rappresentate da:

1. indagini di approfondimento oncoematologico
2. Indagini infettivologiche su campione ematico
3. tomografia computerizzata (TC) con e senza mezzo di contrasto e risonanza magnetica (RM) con mezzo di contrasto
4. Agobiospia con ago sottile o *Fine-Needle Aspiration Biopsy* (FNAB)
5. Cervicotomia esplorativa (biopsia escissionale)

1. *Indagini di approfondimento oncoematologico*

Le indagini di approfondimento oncoematologico includono il dosaggio di *markers* tumorali specifici per i quali si rimanda alle linee guida SIOP e AIEOP (Protocollo AIEOP_LH-2004; Protocollo AIEOP Inter-B-NHL ritux 2010; SIOP Unresectable Neuroblastoma Protocol, 2008). In particolare, essi includono LDH, sideremia, ferritinemia, fosfatasi alcalina, fibrinogenemia, NSE sieriche e, nel sospetto di neuroblastoma, il dosaggio di acido vanilmandelico e acido omovanillico urinari e striscio di sangue periferico.

Particolare rilievo nelle indagini ematologiche dovrà essere dato ad una pancitopenia con evidenza di blasti nello striscio

di sangue periferico, in pazienti con riferita febbre, sudorazione notturna e calo ponderale, che deve indurre il sospetto di malignità. In questi casi oltre alle iniziali indagini strumentali quali la radiografia del torace e l'ecografia dell'addome, si dovrà ricorrere ad indagini più invasive quali l'aspirato midollare e/o la biopsia osteo-midollare (Goshe, Semin Pediatr Surg 2006) .

2. Indagini infettivologiche su campione ematico

In base alle caratteristiche cliniche ed epidemiologiche saranno da tenere in considerazione le indagini sierologiche specifiche e, ove possibile, le indagini molecolari, per EBV, CMV, adenovirus, *Bartonella henselae*, toxoplasmosi. Più raramente tularemia, brucellosi, listeriosi, infezione da *Borrelia burgdorferi*, infezione da HIV-1, istoplasmosi e coccidiomicosi, sifilide possono essere associati a linfoadenopatia (Margalith M. Arch Virol, 1995; Gosche JR. Semin Pediatr Surg, 2006; Citak EC. Auris Nasus Larynx, 2011). Per quanto riguarda le indicazioni all'esecuzione di indagini specifiche nel sospetto di infezione da micobateri (es Quantiferon) si rimanda al quesito specifico.

L'emocoltura dovrebbe essere limitata ai casi di coinvolgimento sistemico con febbre e/o sospetta sepsi, risultando di scarsa o nulla utilità in assenza di febbre (McClaij KL. Blood, 2012). Nello studio retrospettivo pubblicato da Luu e collaboratori nel 2005, condotto su 284 pazienti valutati per linfadenopatia laterocervicale acuta unilaterale, con dimensioni superiori a 2,5 cm, solo 13 emocolture su 252 effettuate (5.2%) sono risultate positive, permettendo una diagnosi. I batteri identificati sono risultati *S. pneumoniae*, *S. mititiis*, Stafilococchi coagulasi-negativi. E' possibile che il basso tasso di colture positive sia legato alla somministrazione di terapia antibiotica prima del ricovero, effettuata nel 44% dei pazienti. Tutti i bambini sono stati sottoposti successivamente a procedura chirurgica ed esame colturale del materiale drenato con evidenza di infezione da *S. aureus* (70.2%), *S. pyogenes* (8.8%), altra eziologia batterica (7.0%). In 8 casi (14%) l'esame colturale è risultato negativo.

3. T*omografia computerizzata (TC) con e senza mezzo di contrasto e risonanza magnetica (RM) con mezzo di contrasto*

La valutazione delle masse del collo localizzate a livello degli spazi profondi, mal effettuabile con l'esame obiettivo e con l'ecografia, può richiedere l'esecuzione di esami diagnostici strumentali includenti la tomografia computerizzata (TC) o la risonanza magnetica (RM). Tali indagini offrono il vantaggio rispetto all'ecografia di una maggiore accuratezza nella localizzazione anatomica, nella descrizione della forma, nell'architettura interna e nell'eventuale impregnazione dei linfonodi coinvolti e una migliore caratterizzazione dei tessuti circostanti. La TC costituisce una metodica relativamente semplice e facilmente disponibile, presenta inoltre un costo minore e una minore durata di esecuzione, con mancata necessità nella maggioranza dei casi di sedazione. Rappresenta inoltre la metodica di scelta

per la valutazione delle strutture ossee e della presenza di eventuali calcificazioni. Tuttavia, l'esposizione a un livello relativamente elevato di radiazioni ionizzanti delle strutture del collo, e in particolar modo della ghiandola tiroidea, ne limitano l'utilizzo (Kadom N. Semin Roentgenol, 2012). La RM costituisce l'indagine di scelta per la valutazione dei tessuti molli e di un eventuale coinvolgimento delle strutture intracraniche o intraspinali. Abdel Razek e collaboratori hanno valutato in uno studio prospettico effettuato su una coorte di 37 pazienti adulti con linfoadenopatia laterocervicale il ruolo della RM con diffusione pesata nella diagnostica differenziale fra linfoadenopatia benigna e maligna, evidenziando un'accuratezza, una sensibilità e una specificità pari a 96%, 98% e 88% rispettivamente (Abdel Razek AA, Eur Radiol 2006). Tuttavia i dati in età pediatrica sono scarsi (Shekdar KV, Magn Reson Imaging Clin N Am, 2012). Come raccomandato dalle linee guida dell'American College of Radiology, il loro utilizzo, in ragione della maggiore invasività, del costo superiore e della necessità di sedazione nella popolazione pediatrica, dovrebbe essere riservato ai casi con patologia maligna sospetta o accertata, o nella programmazione di eventuale intervento chirurgico diagnostico-terapeutico. Ipointensità centrale, impregnazione contrastografica sulla periferia del linfonodo e modificazioni infiammatorie perinodali sono state descritte nella caratterizzazione di linfadeniti suppurative con TC. In tali casi sarebbero evidenti alla RM un'ipointensità centrale nelle immagini T1 pesate ed iperintensità centrale nelle immagini T2 pesate, con impregnazione contrastografica periferica. L'associato cambiamento infiammatorio del tessuto perinodale può aiutare nella differenziazione di necrosi suppurativa linfonodale e necrosi da malattia metastatica (Alsharaway ML et al. Eur Radiol, 2006). Eventuale interessamento extracapsulare neoplastico è evidenziabile con la valutazione dei margini, che appaiono usualmente mal definiti, e di eventuale impregnazione contrastrografica, che può estendersi al tessuto perilinfonodale. TC e RM possono essere utili inoltre nella diagnostica della linfadenopatia da micobatteri non tubercolari (NTM). In una serie di 12 bambini immunocompetenti con infezione da NTM, Robson e collaboratori hanno evidenziato un quadro di linfoadenopatia asimmetrica con estensione infiammatoria ai tessuti circostanti in cui era possibile descrivere tipica impregnazione ad anello (Robson CD. Am J Neuroradiol, 1999).

Per quanto i rilievi descritti nella diagnostica per immagini, possano talora mancare di specificità, questi strumenti possono spesso offrire un aiuto importante nella caratterizzazione accurata delle masse del collo e della testa (Meuwly JY. Radiographics, 2005). In conclusione: sia TC che RM sono tecniche da non impiegare di routine, indicate per una migliore valutazione delle regioni profonde del collo in casi selezionati. I vantaggi della TC includono rapidità dell'esame, accessibilità, assenza di sedazione in quasi tutti i bambini. Svantaggi: irradiamento, in particolare a carico della tiroide. La RM è di maggiore ausilio nello studio dei tessuti molli ed è l'indagine di scelta nella valuta-

zione dell'estensione intracranica o intraspinale di un'eventuale massa. Non utilizza radiazioni ionizzanti, ma necessita sedazione nel bambino piccolo o non collaborante. Per quanto concerne la tecnica per l'esecuzione della TC, l'indagine deve essere eseguita direttamente dopo iniezione di mezzo di contrasto iodato (2 ml/kg) con ritardo di scansione 70-80 secondi. Il paziente deve essere posto in decubito supino. La scansione volumetrica deve estendersi dalla base cranica all'aditus mediastinico e il campo di vista adattato alle dimensioni del paziente. Riguardo la tecnica di esecuzione della RM, la scansione deve essere eseguita dalla base cranica all'aditus mediastinico. Le sequenze di base comprendono: sequenze T1 e T2 assiali senza contrasto e T1 dopo somministrazione di mezzo di contrasto sui tre piani dello spazio. Lo spessore di strato raccomandato è ≤ 5 mm con GAP: ≤ 1 mm e campo di vista adattato al paziente.

L'impiego della FDG-PET è da limitare, nei casi indicati (es. LH e LNH), alla stadiazione della malattia di base. L'alta dose di radiazioni rappresenta la maggiore controindicazione in pediatria. In fase prediagnostica qualora si ritenga opportuna una valutazione "*Whole Body*" sono più indicate tecniche RM basate su sequenze STIR e/o DWI. (Rajasekaran K. Pediatr Clin N Am, 2013)

4.Agobiospia con ago sottile o *Fine-Needle Aspiration Biopsy* (FNAB)

Tra le indagini di II livello, la FNAB (Fine-Needle Aspiration Biopsy) è quella che presenta le maggiori controversie. Infatti se nell'adulto la FNAB è largamente utilizzata nella valutazione del paziente con linfoadenopatia in quanto tecnica rapida, economicamente vantaggiosa e sicura. L'agoaspirato risulta particolarmente utile, in questa categoria di pazienti, ad identificare localizzazioni metastatiche secondarie di neoplasie epiteliali (Sarda AK, 1990; Rimm DL. Cancer, 1997 .Wright CA. Diagn Cytopathol, 2008. Wright CA, Ann Trop Paediatr, 2008). Viceversa, i dati disponibili in letteratura relativamente all'età pediatrica, risultano spesso contrastanti, a seconda delle casistiche e delle patologie indagate. Infatti mentre nell'adulto la specificità e la sensibilità per la diagnosi di neoplasia attraverso la FNAB sono molto alte (rispettivamente del 98-100% e del 85-95%), nel bambino i risultati sono meno incoraggianti con valori senz'altro meno rilevanti. (Ramadan HH. Am J Otolaryngol, 1997; Mobley DL. Laryngoscope, 1991; Tunkel DE. Arch Otolaryngol Head Neck Surg, 1995; Liu ES. Int J Pediatr Otorhinolaryngol, 2001).

Kim S e collaboratori, in uno studio retrospettivo che includeva 909 bambini di età media 14.6 anni (Kim S. Int J Clin Exp Pathol, 2013), hanno riportato una sensibilità del 99% ed una specifità del 63% per la diagnosi di neoplasia in varie sedi anatomiche nel collo.

Anne e collaboratori, in uno studio retrospettivo includente 71 bambini con linfoadenopatia, hanno riportato una sensibilità del 100% della FNAB per neoplasia ma una specificità dell'85%. (Anne S. Int J Pediatr Otorhinolaryngol 2008). Chau et al. hanno valutato 289 aspirati con ago sottile ottenuti in pazienti di età pediatrica e adulta, riportando una specificità pari al 97% ma una sensibilità solo del 47%

(Chau I. Br J Cancer, 2003). Questi autori avendo riscontrato un tasso di falsi negativi pari al 45%, di cui l'83% erano costituiti da linfomi, hanno concluso che la diversa performance della FNAB nel bambino rispetto all'adulto, nella diagnosi di patologie neoplastiche, diende dal fatto che, in età pediatrica, le neoplasie linfoidi sono nettamente prevalenti rispetto alle metastasi di carcinoma.

Nei Paesi in via di sviluppo alcuni autori (Whright CA. Int J Tuberc Lung Dis, 2009; Wright C. Int J Tuberc Lung Dis, 2009) hanno considerato la FNAB utile per la diagnosi di linfoadenopatia tubercolare (Fanny ML. BMC Pediatr, 2012). In uno studio retrospettivo molto ampio su 665 bambini indiani di età inferiore ai 14 anni, Handa e collaboratori hanno riscontrato solo nel 4,6% dei campioni un risultato inadeguato per la diagnosi citologica, mentre nel 95,4% si è giunti a diagnosi attraverso la FNAB; in particolare hanno riscontrato una linfoadenopatia reattiva o suppurativa nel 63%, una linfadenopatia tubercolare nel 25%, un linfoma nell' 1% (di cui 4/7 Hodgkin, 2/7 non Hodgkin ed 1/7 infiltrato leucemico da linfoma linfoblastico acuto) e rispettivamente in 2 e in 1 caso metastasi e istiocitosi di Langerhans. I risultati sono stati più recentemente confermati nello studio sempre condotto su bambini indiani da Milla P (Milla P. Diagn Cytopathol, 2011; Barroca H, 2013).

Tuttavia nei paesi industrializzati questo tipo di approccio non è consigliabile in quanto nelle forme granulomatose, la scarsità del materiale raccolto non permette un esame colturale.

Nonostante alcune voci discordanti, dall'esame critico della letteratura emergono alcuni limiti nell'impiego della FNAB nell'iter diagnostico delle linfoadenopatie dell'età pediatrica. In primo luogo nel bambino spesso la FNAB richiede l'esecuzione di un'anestesia generale, in modo simile a quanto deve essere effettuato per eseguire una biospia escissionale, limitandone i vantaggi in termini di rapidità e di costi. In secondo luogo, sull'approccio FNAB grava un tasso relativamente elevato di falsi negativi, correlabile sia a fattori operatore dipendenti (esperienza ed abilità variabili a seconda del medico competente) che a fattori intrinseci alle patologie linfonodali.

L'interessamento solo parziale di un linfonodo da parte di un processo neoplastico, la scarsità di cellule neoplastiche, caratteristica di alcuni linfomi (ad esempio il linfoma di Hodgkin), la presenza di estesi fenomeni di necrosi e/o emorragia, e la fibrosi (post-infiammatoria o associata a processi neoplastici) possono dare luogo a prelievi poco rappresentativi della lesione stessa (Hoda RS. Diagn Cytopathol, 2009). In tal senso, è sconsigliabile anche l'utilizzo di biopsie con ago tranciante (agobiopsie) ai fini diagnostici, poiché anch'esse non offrono la possibilità di valutare l'architettura del linfonodo nella sua interezza, ponendo problemi analoghi alla citologia agoaspirativa.

L'esame citologico non consente, per sua natura, di ottenere informazioni esaustive circa l'architettura linfonodale, parametro indispensabile per definire la natura reattiva vs neoplastica di una proliferazione linfoide. Pertanto, anche nei casi in cui la FNAB del linfonodo evidenzi un sospetto

quadro reattivo, non sarà possibile al patologo porre una diagnosi di certezza, ed in caso di persistenza del quadro sarà comunque necessario procedere con l'escissione del linfonodo.

Nell'ambito delle linfoadenopatie neoplastiche dell'età pediatrica, le metastasi di carcinoma sono una evenienza eccezionale, mentre sono frequenti le neoplasie blastiche indifferenziate della cosiddetta famiglia degli "small blue cell tumor" (neuroblastoma, rabdomiosarcoma etc) ed i processilinfoproliferativi. La diagnosi differenziale tra queste entità e la precisa definizione dei vari sottotipi di linfoma (Swerdlow S. WHO Press, 2008), richiede attualmente il ricorso a tecniche ancillari, necessarie per lo studio dell'espressione di alcuni marcatori fenotipici e per la ricerca di traslocazioni neoplasia-specifiche, che spesso rappresentano anche dei parametri prognostico-predittivi dal punto di vista terapeutico. Nella maggior parte dei casi l'agoaspirato linfonodale non fornisce materiale sufficiente e/o adeguato per l'impiego delle complesse e diversificate tecniche necessarie a raccogliere tutte queste informazioni (Pohar-Marinsek Z. Cytopathology, 2008). Viceversa la biopsia escissionale offre la possibilità di effettuare un'ampia gamma di indagini e consente la criopreservazione di una parte del materiale bioptico, che resta disponibile per ulteriori studi.

Un'eccezione potrebbe essere rappresentata da qualche raro caso di carcinoma del rinofaringe. In questa evenienza, dopo vistita otorinolaringoiatrica ed in presenza di diagnosi istologica certa la FNAB potrebbe essere indicata solo per la stadiazione della malattia.Infine, la stessa procedura agoaspirativa/agobioptica può talvolta causare fenomeni degenerativi (infarto, emorragia, reazione granulativa) a carico del linfonodo indagato, precludendo la significatività di una eventuale successiva biopsia escissionale (Nasuti JF. Diagn Cytopathol, 2001; Jiang XS. Histopathology, 2013).

Pertanto il ricorso all'agoaspirato e/o alla biopsia incisionale o con ago tranciante nell'approccio diagnostico alle linfoadenopatie pediatriche sono procedure sconsigliabili soprattutto in sede di prima diagnosi, in quanto non in grado di fornire una diagnosi esaustiva e spesso gravate da un alto rischio di non significatività con successiva necessità di conferma diagnostica su biopsia escissionale. Questo può comportare un ritardo diagnostico, con possibili risvolti terapeutici indesiderati, e sottoporre il paziente ad un ulteriore disagio in quanto si vede costretto a subire comunque una procedura chirurgica invasiva. Più in generale poi la necessità oggi inderogabile di poter disporre di materiale quantitativamente adeguato per la diversificata e complessa tipologia di analisi biomolecolari e citogenetiche rende la procedura dell'agoaspirazione una tecnica in parte desueta e da riservarsi a casi con particolari esigenze cliniche.

5. Cervicotomia esplorativa (biopsia escissionale)

La cervicotomia esplorativa (biopsia escissionale), rappresenta il gold standard nei casi nei quali non si è giunti con le diverse indagini di I e II livello ad una diagnosi certa, e talvolta diventa risolutiva anche dal punto di vista terapeutico (Twist CJ. Pediatr Clin North Am, 2002).

Diversi autori hanno riconosciuto nelle caratteristiche, nelle dimensioni e nella localizzazione dei linfonodi i criteri utili per effettuare una biopsia escissionale (Soldes OS. J Pediatr Surg, 1999, Slap GB. JAMA 1984; Knight PJ. Pediatrics, 1982; Lake AM. Am J Dis Child, 1978).

In uno studio più recente Yaris (Yaris N. Clin Pediatr, 2006) ha considerato indicativi per una biopsia escissionale l'incremento dei linfonodi sopraclaveari, una linfoadenopatia generalizzata persistente, le dimensioni > 3 cm, epatosplenomegalia o un incremento dei livelli sierici di LDH.

Secondo altri autori (Soldes OS. J Pediatr Surg, 1999; Slap GB. JAMA 1984; Knight PJ. Pediatrics, 1982; Yaris N. Clinic Pediatr, 2006; McClain KL. Blood, 2012) indicativi per una biopsia escissionale sono la sintomatologia sistemica (febbre, sudorazione notturna, perdita di oltre il 10% del peso corporeo), la sede sopraclaveare o cervicale bassa o multipla, i linfonodi fissi , indolenti e di consistenza dura, l'assenza di sintomatologia flogistica delle vie aeree superiori, le dimensioni > 1cm in età neonatale e oltre 2 cm nel bambino oltre l'epoca neonatale, l'assenza di risposta agli antibiotici o il persistente incremento degli indici di flogosi.

Kubba, in una revisione sistematica della letteratura, concludeva come indicativi per una biopsia escissionale la sede sopraclaveare, le dimensioni > 2 cm, l'anamnesi positiva per patologia neoplastica, l'epatosplenomegalia e la sintomatologia sistemica (Kubba H. Clin Otolaryngol, 2006). Sengupta e collaboratori in uno studio su 53 bambini con diagnosi di neoplasia della regione testa-collo, hanno riscontrato come segni più frequentemente associati a malignità fossero la mancanza di dolore, la consistenza dura, la persistenza di dimensioni aumentate e la fissità (Sengupta S. J Cancer Res Ther, 2009).

In conclusione concordemente con la maggioranza degli autori (Moore SW. Pediatr Surg Int, 2003; Rajasekaran K. Pediatric Clin N Am, 2013; Nield LS. Clin Ped, 2004) l'indicazione clinica ad una biopsia escissionale nei casi di linfoadenopatia laterocervicale in cui non si è giunti con l'anamnesi e I dati di laboratorio o strumentali ad una diagnosi certa, sono: - linfoadenopatia di dimensioni superiori a 2 cm che non si riduca di dimensioni nell'arco di 4-6 settimane o non si normalizzi nell'arco di 8-12 settimane, localizzazione a rischio per patologia neoplastica (ad es: sopraclaveare), presenza di linfonodi duri, fissi e non dolenti, sintomi sistemici persistenti (febbre senza altra causa accertata, sudorazione notturna , perdita di peso > del 10%) (Moore SW. Pediatr Surg Int, 2003; Rajasekaran K. Pediatric Clin N Am, 2013; Nield LS. Clin Ped, 2004).

Raccomandazioni

L'emocoltura dovrebbe essere limitata ai casi di coinvolgimento sistemico con febbre e/o sospetta sepsi (III-B).

La TC e la RM sono indicate solo nel sospetto di patologia maligna o di ascessi profondi del collo che possono richiedere il drenaggio.

In fase prediagnostica per una valutazione "Whole Body" sono indicate tecniche RM basate su sequenze STIR e/o DWI (III-B).

L'impiego della FDG-PET è da limitare, nei casi indicati (es.linfoma di Hodgkin), al bilancio di estensione dell'eventuale patologia di base. L'alta dose di radiazioni rappresenta la maggiore controindicazione in pediatria (III-B).

L'agospirato linfonodale non è indicato, nell'iter diagnostico della maggior parte delle linfoadenopatie pediatriche (VI B).

Nei casi nei quali le indagini di primo livello non abbiamo permesso diagnosi eziologica, per l'inquadramento diagnostico è indicata l'asportazione (biopsia) escissionale del linfonodo più grande, completo di caspula, evitando la biospia a cuneo e l'aspirazione con ago sottile e l'agobiopsia con ago tranciante (III-A).

La biopsia escissionale va effettuata sul linfonodo più grande, che dovrebbe essere rimosso con la capsula integra (III- A)

La biopsia escissionale è raccomandata come esame diagnostico in presenza di almeno uno dei seguenti criteri:
- linfoadenopatia di dimensioni superiori a 2 cm che non si riduca di dimensioni nell'arco di 4-6 settimane o non si normalizzi nell'arco di 8-12 settimane
- localizzazione a rischio per patologia neoplastica (ad es: sopraclaveare)
- presenza di linfonodi duri, fissi e non dolenti
- sintomi sistemici persistenti (febbre senza altra causa accertata, sudorazione notturna, perdita di peso > del 10%)
(III-A)

Quesito n° 7. Quali indagini devono essere effettuate sul materiale bioptico?

Nell'ambito di un "gold standard" operativo-procedurale, il linfonodo dovrebbe pervenire al laboratorio di anatomia patologica non fissato, "a fresco", entro e non oltre 30 minuti dall'asportazione. Devono essere altresì fornite dal clinico tutte le informazioni disponibili utili ad un preciso inquadramento anamnestico. E' necessario che il linfonodo giunga al laboratorio di anatomia patologica in un contenitore (se possibile sterile), privo di qualsivoglia fissativo. Analogamente deve essere evitato il contatto del materiale con soluzione fisiologica od altri liquidi (tamponi, etc.) che ne impedirebbero una corretta criopreservazione. Sono oggi disponibili anche sistemi di invio in contenitori /sacchetti sottovuoto che sembrano assicurare sufficienti garanzie di conservazione del materiale. La possibilità di avere a disposizione materiale "a fresco" consente: 1) di eseguire indagini microbiologiche, qualora il campione sia stato inviato al laboratorio, garantendo la sterilità necessaria; 2) di ottenere sospensioni cellulari da utilizzare per le indagini citofluorimetriche ed eventualmente citogenetiche; 3) di estrarre DNA e RNA di otti-

ma qualità, da utilizzare per eventuali test molecolari, 4) di conservare parte del tessuto fresco (bio-banking) (Knowles D, 2013).

Ove non fosse attuabile l'invio "a fresco" del linfonodo, sarà cura del collega chirurgo conservare il campione nel fissativo, previa sommaria riduzione del linfonodo in due metà speculari come da specifico protocollo, evitando peraltro altri interventi di taglio od incisione del linfonodo.

Nel caso di campioni adeguati per dimensioni (diametro > 1 cm), il patologo provvede, dopo una descrizione delle caratteristiche macroscopiche del linfonodo, ad una serie di prelievi tenendo conto delle varie possibili tipologie di analisi: istopatologiche in prima istanza, ma anche colturali (nel sospetto di linfoadenopatie secondarie a infezioni), immunoistochimiche, genetico-molecolari, ed eventualmente ultrastrutturali. Utile effettuare "imprint" che può essere nel frattempo asciugato all'aria e quindi fissato in alcool. Quando fosse necessario un esame di tipo microbiologico colturale sarebbe auspicabile poter disporre di un linfonodo aggiuntivo destinato solo a questo scopo; quando ciò non fosse possibile, è comunque consigliabile procedere sotto apposita cappa, avendo cura di impiegare presidi sterili (Stanfeld AG, 1992).

E' inoltre possibile ottenere sospensioni cellulari da utilizzare per indagini citofluorimetriche ed eventualmente citogenetiche. Il materiale destinato all'esame istopatologico viene quindi posto in un liquido fissativo e sarà processato secondo quanto indicato nel successivo paragrafo al quale si rimanda. Il fissativo più comunemente utilizzato è la formalina neutra tamponata al 10%, che garantisce il mantenimento della morfologia, dell'antigenicità tissutale e una discreta preservazione degli acidi nucleici (DNA e RNA). Il tempo di fissazione ottimale del prelievo bioptico è compreso tra le 6 e le 24 ore, in relazione alle dimensioni del campione.

Un tempo di permanenza in formalina inferiore alle 6 ore (inadeguata fissazione) non consente di ottenere un dettaglio cito-morfologico ottimale nè un corretto mantenimento degli antigeni tissutali e degli acidi nucleici a seguito di una insufficiente penetrazione del fissativo all'interno del tessuto.

Anche una eccessiva fissazione (superiore a 72 ore), pur essendo meno pericolosa della precedente, è comunque in grado di alterare l'antigenicità del tessuto a causa di un eccessivo cross-linking proteico. (Hammond ME. J Clin Oncol, 2010)

Il materiale eventualmente destinato alla biobanca può invece essere raffreddato in azoto liquido e quindi conservato in appositi crio-contenitori a tenuta.

*Preparazione standard del linfonod*o

Il materiale destinato all'esame istologico tradizionale, viene ridotto in sezioni dello spessore massimo di mm 3-5, e quindi processato (disidratazione e impregnazione in paraffina) con metodiche automatizzate (Ioachim HL, Medereiros LJ, The lymph node biopsy in "Lymph Node Pathology", 4a Edizione, Lippincott Williams & Wilkins, 2009). Dal processo lavorativo si ottengono blocchetti/inclusioni in paraffina che sono tagliati

mediante microtomi (a regolazione manuale o automatica) ottenendo sezioni dello spessore massimo 3 µm per assicurare un monostrato di cellule. Queste sezioni, dopo immersione in un bagno termostatato per circa 5' a temperatura compresa tra 35 e 39 gradi, verranno raccolte e distese su vetrini, e quindi asciugate in termostato a 37° per 6-12 ore . Il passaggio in bagno termostatato è effettuato per facilitare i fenomeni di smascheramento antigenico che precedono eventuali indagini di tipo immunoistochimico (Uccini S, Ruco L, Vasquez E, La diagnosi istologica in "Anatomia Patoogica", UTET 2007).

Indagini morfologiche, istochimiche e di tipo ancillare (immunoistochimica ed analisi citogenetica-molecolari) e introduzione alla interpretazione della biopsia linfodale

Le colorazioni di comune impiego nella diagnostica emolinfopatologica sono il Giemsa e l'Ematossilina-Eosina. L'esame istomorfologico dei preparati può essere spesso già di per sé esaustivo ai fini diagnostici soprattutto in mani esperte; è però opportuno, se lo si ritenga necessario, supportare il dato morfologico di tipo soggettivo con una serie di dati oggettivi forniti dalle metodiche ancillari (istochimiche, immunoistochimiche e molecolari).
In linea generale la gran parte degli agenti responsabili di un processo linfoadenopatico veicolano anche una serie di determinanti antigenici. Questo fa' sì che nel linfonodo coinvolto compaiano varie modificazioni in parte di natura squisitamente infiammatoria, in parte di tipo immune. In alcuni casi predominano le modificazioni infiammatorie, in altre le alterazioni immuno-mediate. In ogni caso la tipologia delle reazioni è relativamente limitata e pertanto gli stessi "pattern" possono essere osservati anche in caso di condizioni patologiche a differente eziologia. In termini molto semplicistici le lesioni con predominanti aspetti di tipo infiammatorio sono più spesso causate da agenti patogeni quali i batteri ed i fungi, mentre il prevalere di modificazioni di tipo immune si verifica di solito in caso di infezioni virali o di reazioni a farmaci.
Una approfondita descrizione degli aspetti istopatologici esula dallo scopo di queste note. Ricordiamo tuttavia che in caso di prevalenza del quadro infiammatorio possiamo osservare rispettivamente:
una linfoadenite acuta con aspetti suppurativi, di una linfadenite necrotizzante od ancora di una linfoadenite istiocitica necrotizzante priva di infiltrati granulocitari (cosiddetta malattia di Kikuchi);
una linfoadenite cronica con presenza di eosinofilia tissutale, ed eventualmente di granulomi;
una linfoadenite cronica con prevalenza di fibrosi e di fenomeni di neogenesi vascolare fino a configurare aspetti di trasformazione vascolare dei seni.
In caso di prevalenza della risposta immune si potranno configurare: aspetti dominanti di iperplasia B follicolare, quadri di plasmocitosi più o meno associata a modificazione delle strutture follicolari, quadri di risposta prevalentemente paracorticale con iperplasia degli elementi tipo "antigen-presenting" a configurare aspetti tipo "mottled", quadri con prevalente espansione del compartimento si-

nusale,aspetti di tipo misto con contemporanea presenza dei vari aspetti sopracitati.Si ribadisce inoltre che le modificazioni di tipo infiammatorie ed immune sono anch'esse coesistenti in molti casi (Stanfeld A.G. , 1992).Le indagini da effettuare nel sospetto di una linfoadenite reattiva sono di tipo morfologico, istochimico, immunoistochimico ed eventualmente molecolare (Tabella 9).

Le colorazioni istochimiche PAS, Grocott, Ziehl-Neelsen consentono rispettivamente l'identificazione di eventuali funghi, protozoi e micobatteri. Le indagini immunoistochimiche vengono utilizzate per la diagnosi differenziale tra una linfoadenite reattiva aspecifica e una malattia linfoproliferativa: in particolare gli antigeni CD45, CD30, CD15, PAX5, MUM1/IRF4, CD3, sono particolarmente utili nella diagnosi differenziale con il linfoma di Hodgkin; TdT, CD10, BCL6, MUM1/IRF4, BCL2 possono contribuire a distinguere una linfoadenite reattiva da un linfoma non-Hodgkin. Le indagini molecolari (ibridazione "in situ", PCR) possono contribuire a definire con precisione l'agente eziologico del processo infettivo (ad es. EBV, Mycobacterium tuberculosis) (Weiss LM. Methods Mol Biol, 2013; Vago L. Am J Clin Pathol, 1998) o contribuire alla diagnosi differenziale tra un processo reattivo ed una malattia linfoproliferativa (analisi della clonalità del riarrangiamento genico dei geni delle catene pesanti delle immunoglobuline o del recettore delle cellule T)(van Dongen JJ. Leukemia, 2003).

Per quanto riguarda le linfoadenopatie di origine neoplastica, bisogna ricordare che in età pediatrica l'epidemiologia delle forme linfoproliferative è sostanzialmente diversa da quanto avviene nel paziente adulto, ove prevalgono i linfomi a comportamento clinico indolente.

Nell'ambito dei linfomi di Hodgkin, la forma di tipo classico rappresenta l'istotipo di gran lunga più comune, mentre la forma a predominanza linfocitaria nodulare è estremamente rara. Il linfoma di Hodgkin entra in diagnosi differenziale con le linfoadeniti reattive, in particolare quelle ad eziologia virale o granulomatosa, e con i linfomi non-Hodgkin a grandi cellule. Le indagini da effettuare per la diagnosi di linfoma di Hodgkin comprendono la valutazione morfologica, la valutazione immunofenotipica con tecnica immunoistochimica ed eventualmente l'ibridazione in situ. Il pannello immunoistochimico da utilizzare per la diagnosi di linfoma di Hodgkin è costituito dai seguenti marcatori: CD45, CD30, CD15, ALK1, CD20, CD3, PAX5, MUM1, Oct.2 e Bob1. Di estrema utilità è anche la dimostrazione mediante "ibridazione in situ" dell'infezione da EBV (sonda EBER). (Hussong JW, 2009).

La classificazione attuale delle neoplasie linfoidi (Swerdlow S. WHO Press, 2008) distingue le neoplasie linfoidi dei precursori e quelle delle cellule mature (o periferiche) a immunofenotipo B e T/NK. La quasi totalità delle neoplasie linfoidi dell'età pediatrica mostra un decorso clinico aggressivo; i principali istotipi sono il linfoma linfoblastico, il linfoma di Burkitt, il linfoma a grandi cellule B diffuso e il linfoma T a grandi cellule anaplastico (Cairo, 2006).

Come per il linfoma di Hodgkin, la valutazione morfologica iniziale viene seguita dalla determinazione

dell'immunofenotipo (con tecnica immunoistochimica e/o citofluorimetrica) (Craig F. Blood, 2008) e dalle eventuali indagini molecolari (analisi della clonalità di IgH e TCR) e citogenetiche per la ricerca di specifche traslocazioni. Nel sospetto di un linfoma / leucemia dei precursori linfoidi si può utilizzare un pannello immunoistochimico che comprende i seguenti marcatori: TDT, CD10, CD99, CD34, CD79a, PAX5, CD20, CD3, CD4, CD5, CD7, CD8. Nell'ipotesi di una neoplasia aggressiva delle cellule B mature è importante valutare: CD20, CD10, BCL6, MUM1, BCL2, ki-67, mentre CD30 e ALK1, unitamente a marcatori di linea T-cellulare (CD2, CD3, CD5, CD7, CD4 e CD8), sono utili nella diagnosi differenziale del linfoma T a grandi cellule anaplastico.

Per quanto riguarda il contributo che la biologia molecolare può fornire in questo ambito, si ricorda la valutazione delle traslocazioni del gene cMYC per il linfoma di Burkitt (t(8;14), t(2;8), t(8, 22)) e del gene ALK per il linfoma T a grandi cellule anaplastiche t(2;5).

Tabella 9. Classificazione istologica delle linfoadenopatie e relativi esempi

pattern follicolare iperplasia follicolare aspecifica reattiva artrite idiopatica giovanile infezione da HIV (fas iniziale) sifilide malattia di Castelman	**pattern sinusale** istiocitosi dei seni istiocitosi dei seni con linfoadenopatia massiva (malattia di Rosai-Dorfman) sindromi emofagocitiche istiocitosi a cellule di Langerhans malattie da accumulo
pattern paracorticale infezioni virali (EBV, CMV, HSV) reazioni a farmaci (per esempio barbiturici) vaccinazioni linfoadenopatia dermatopatica (inerente a dermatiti croniche, pruriginose)	**pattern misto** infezioni da micobatteri, malattia da graffio di gatto, *Yersinia pestis, Chlamidia* spp. malattia granulomatosa cronica linfoadenite necrotizzante (malattia di Kikuchi-Fujimoto) toxoplasmosi acquisita malattia di Kawasaki

Inoltre, le linfoadeniti reattive dell'età pediatrica possono ulteriormente essere classificate in: 1) linfoadenopatie reattive aspecifiche (caratterizzate in varia misura da iperplasia follicolare, espansione della zona paracorticale ed istiocitosi dei seni) che riconoscono più frequentemente una eziologia virale (ad esempio EBV o CMV), o immunologica (lupus eritematoso sistemico, artrite idiopatica giovanile, dermatopatica) 2) linfoadeniti necrotizzanti (caratterizzate dalla presenza di ampie aree di necrosi di tipo coagulativo, caseoso, suppurativo), che riconoscono più frequentemente eziologia batterica, fungina o protozoaria; 3) linfoadeniti granuloma-

tose più frequentemente causate dal micobatterio tubercolare o da micobatteri non tubercolari.
Le indagini da effettuare nel sospetto di una linfoadenopatia reattiva sono di tipo morfologico, istochimico, immunoistochimico ed eventualmente molecolare.
Le colorazioni istochimiche PAS, Grocott, Ziehl-Neelsen consentono di norma l'identificazione di eventuali funghi, protozoi e micobatteri. Le indagini immunoistochimiche vengono utilizzate per la diagnosi differenziale tra una linfoadenopatia reattiva aspecifica e una malattia linfoproliferativa: in particolare gli antigeni CD45, CD30, CD15, PAX5, MUM1/IRF4, CD3, sono particolarmente utili nella diagnosi differenziale con il LH; TdT, CD10, BCL6, MUM1/IRF4, BCL2 possono contribuire a distinguere una linfoadenopatia reattiva da un LNH Le indagini molecolari (ibridazione "*in situ*", PCR) possono contribuire a definire con precisione l'agente eziologico del processo infettivo (ad es. EBV, *Mycobacterium tuberculosis*) (Weiss LM. Methods Mol Biol, 2013; Vago L. Am J Clin Pathol, 1998) o contribuire alla diagnosi differenziale tra un processo reattivo ed una malattia linfoproliferativa (analisi della clonalità del riarrangiamento genico dei geni delle catene pesanti delle immunoglobuline o del recettore delle cellule T) (van Dongen JJ. Leukemia, 2003).
La forma classica di LH contempla la quasi totalità dei casi mentre la forma a predominanza linfocitaria nodulare è estremamente rara. La diagnosi differenziale si pone con le linfoadeniti reattive, in particolare quelle a eziologia virale e con i LNH a grandi cellule. Le indagini da effettuare per la diagnosi di LH comprendono la valutazione morfologica, la valutazione immunofenotipica con tecnica immunoistochimica ed eventualmente l'ibridazione in situ. Il pannello immunoistochimico da utilizzare per la diagnosi di LH è costituito dai seguenti marcatori: CD45, CD30, CD15, ALK1, CD20, CD3, PAX5, MUM1, Oct.2 e Bob1. Di estrema utilità è anche la dimostrazione mediante "ibridazione in situ" dell'infezione da EBV (sonda EBER). (Hussong JW, 2009).
La classificazione attuale delle neoplasie linfoidi (Swerdlow S. WHO Press, 2008) distingue le neoplasie linfoidi dei precursori e quelle delle cellule mature (o periferiche) a immunofenotipo B e T/NK. La quasi totalità delle neoplasie linfoidi dell'età pediatrica mostra un decorso clinico aggressivo; i principali tipi istologici sono il linfoma linfoblastico, il linfoma di Burkitt, il linfoma a grandi cellule B diffuso per le forme a fenotipo B e il linfoma a grandi cellule anaplastico per le neoplasie a fenotipo T cellulare. (Cairo, 2006).
Le indagini da effettuare nel sospetto di una neoplasia linfoide comprendono la valutazione morfologica, la determinazione dell'immunofenotipo (con tecnica immunoistochimica e/o citofluorimetrica) (Craig F. Blood, 2008) le eventuali indagini molecolari (analisi della clonalità di IgH e TCR) e citogenetiche per ricerca delle traslocazioni specifiche: t(14;18), t(8;14), t(2;8), t(8, 22), t(2;5). Nel sospetto di un linfoma / leucemia dei precursori linfoidi si può utilizzare un pannello immunoistochimico che comprende i seguenti marcatori: TDT, CD10, CD99, CD34, CD79a, PAX5, CD20, CD3, CD4, CD5, CD7, CD8. Nell'ipotesi di una neoplasia aggressiva

delle cellule B mature è importante valutare: CD20, CD10, BCL6, MUM1, BCL2, ki-67, mentre CD30 e ALK1 sono utili nella diagnosi differenziale del linfoma a grandi cellule anaplastico. Particolarmente utile nella diagnosi di linfoma di Burkitt è la valutazione dell'eventuale riarrangiamento del gene myc o l'identificazione delle specifiche traslocazioni cromosomiche. (Jaffe E. Mod Pathol, 2004).

Indagini infettivologiche da eseguire sul materiale linfonodale.

Le indagini infettivologiche da eseguire sul materiale prelevato al tavolo operatorio includono oltre all'esame istologico, l'esame colturale per batteri e miceti. In un vasto studio retrospettico (Luu TM. J Paediatr Child Health, 2005) includente 284 pazienti di età inferiore a 17 anni con linfadenopatia acuta (< 10 giorni), unilaterale, di dimensioni superiori a 2,5 cm, sottoposti ad incisione e drenaggio, l'esame colturale del materiale ottenuto è risultato positivo nel 86% dei casi, evidenziando eziologia correlata a *S. aureus* nel 70.2% dei casi. La possibilità di eseguire indagini molecolari incrementa la sensibilità diagnostica. La PCR 16S permette la rapida identificazione del genoma batterico e la successiva tipizzazione. In un vasto studio retrospettivo (Choi P. Arch Otolaryngol Head Neck Surg 2009) includente 60 bambini di età medi di 4,7 anni, con linfadenopatia cervicale subacuta, sottoposti a trattamento chirurgico, e con esame colturale negativo a 48 ore di incubazione l'impiego di metodiche di biologia molecolae ha permesso di raggiungere un diagnosi etiologica nella maggioranza dei casi. Eziologia micobatterica è stata evidenziata nel 61,7% casi, mentre nel 18,3% dei casi è stato possibile porre diagnosi di bartonellosi.

Raccomandazioni

Il prelievo bioptico deve essere inviato "a fresco" al laboratorio di anatomia patologica; qualora questo non fosse possibile, deve essere fissato in formalina neutra tamponata al 10% (III-A).

Le indagini da effettuare dipendono dal sospetto diagnostico e comprendono la valutazione morfologica, istochimica, immunofenotipica e molecolare. Il risultato di ciascuna analisi deve essere integrato al quadro clinico e ai reperti morfologici (III-A).

Le indagini infettivologiche da eseguire sul materiale linfonodale includono: esame batterioscopico, esame colturale per germi comuni, esame batterioscopico, colturale e PCR per micobatteri .
Si raccomanda ove possibile l'esecuzione di indagini di biologia molecolare (ad es: PCR 16S o altre PCR specifiche) (VI-B).

Quesito n° 8. Quando intervenire chirurgicamente e come?

Linfoadenopatia acuta

Le infezioni stafilococciche e streptococciche rappresentano l'80 % delle cause delle linfadeniti infiammatorie acute monolaterali (Friedmann AM. Pediatr Rew, 2008)

Queste infezioni inizialmente si presentano con una tumefazione di consistenza parenchimatosa, a margini sfumati, a superficie liscia, non dolente e coperta da cute normale. Nella sua evoluzione la tumefazione diventa più morbida, si iniziano ad avere i classici segni della infiammazione con arrossamento ed ipermia della cute con dolenzia alla palpazione. La fase finale, se la terapia medica non risulta efficace, evolve verso una fase colliquativa ed è rappresentata dalla fluttuazione e dalla ascessualizzazione. L'evoluzione di questa patologia ci darà il "*timing*" dell'eventuale approccio chirurgico. Fino a quando non saranno evidenti i segni della suppurazione non è opportuno effettuare alcuna manovra chirurgica. I fattori predittivi della gravità della patologia sono (febbre, stato tossico, volume della linfoadenopatia, incremento degli indici di flogosi), età inferiore all'anno e alla comparsa della adenopatia da oltre 48 ore prima del ricovero (Luu TM. J Paediatr Child Health, 2005). Nel caso in cui siano presenti i classici segni della fluttuazione la maggioranza degli autori concordano nella incisione e nel drenaggio chirurgico (Dulin MF. American Family Physician 2008, Friedmann AM. Pediatr Rev 2008, Luu TM. J Paedaitr Child Health 2005, Leung AK. Curr Infect Dis Rep, 2009, Scobie WG. Scott Med J, 1969). Questa procedura è sicuramente invasiva richiedendo un'anestesia generale, medicazioni giornaliere dolorose e può lasciare una cicatrice chirurgica nella sede dell'incisione. Esistono inoltre rare segnalazioni di buoni risultati ottenuti con la sola aspirazione della raccolta ascessualizzata (Serour F. Clin Pediatr,2002; Baek MY. Korean J Pediatr, 2010; Bond J. Otolaryngol Head Neck Surg 2008).

Linfoadenopatie croniche

Le più frequenti manifestazioni di linfoadenopatia cronica sono rappresentate dalle forme granulomatose. Tra queste la causa più frequente è quella da micobatteri non tubercolari che rappresenta circa il 25 % di tutte le tumefazioni croniche latero-cervicali in età pediatrica che richiedono un approccio chirurgico (Moore SW. Pediatr Surg Int, 2003).
Sono possibili tre opzioni: quella chirurgica, quella medica e quella della sola osservazione. La maggioranza degli Autori concorda che l'asportazione completa dei linfonodi infetti è considerato il "gold standard" (Amir J. Isr Med Assoc J, 2010; Hogan M.Pediatr Surg Int, 2005; Saggese D. Am J Otolaringol, 2003; Harris RL. Inr J Ped Otolaryngol, 2009; Scott CA. Pediatr Surg Int, 2012; Wei JL. Pediatr Otorhinolaryngol, 2013).

Questa raccomandazione è preferita per varie ragioni:l'incidenza di completa guarigione con buoni risultati estetici è maggiore se la chirurgia è intrapresa in una fase precoce. La chirurgia evita gli effetti tossici ed i costi di una protratta terapia antibiotica;l'intervento chirurgico è necessario per ottenere materiale per la coltura ed è quindi elemento fondamentale per la diagnosi. L'unico studio randomizzato è stato quello effettuato da Lindeboom che ha suddiviso 100 pazienti con linfoadenopatia latero-cervicale da micobatteri non tubercolare in 2 gruppi; 50 sono stati trattati chirurgicamente e 50

solo con terapia medica. Sono stati valutati 2 parametri, il tasso di guarigione (inteso come regressione della tumefazione e normalizzazione della lesione cutanea nel 75 % dei casi ed assenza di recidiva dopo 6 mesi) e le complicanze del trattamento chirurgico e gli effetti avversi secondari alla terapia medica antibiotica. L'approccio chirurgico mostra un indice di successo del 96% rispetto al 66 % di quello con terapia antibiotica. L'Autore conclude che l'asportazione chirurgica è un trattamento più efficace che quello antibiotico. Quest'ultimo viene raccomandato nei casi in cui l'escissione chirurgica non sia possibile per l'estensione della patologia e conseguentemente i rischi di lesione del nervo faciale siano molto alti (Lindeboom JA. Clin Infect Dis, 2007)

Anche Fraser concorda nella maggior efficacia di un approccio chirurgico specificando che il tipo di intervento non sembra influenzare il tasso di ricorrenza a patto che tutto il tessuto macroscopicamente affetto sia rimosso (Serour F. Clin Pediatr, 2002). Da un punto di vista di tecnica chirurgica l'asportazione del pacchetto linfonodale si può ricondurre ad uno svuotamento funzionale selettivo del livello o dei livelli interessati in monoblocco con la lesione cutanea associata se presente.

L'incisione chirurgica ed il courretage vengono effettuate e consigliate quando la lesione è troppo estesa per una asportazione. Questa opzione presenta però un' alta incidenza di ricorrenza che necessita ulteriori procedure chirurgiche (Fraser L, 2007) e in una percentuale del 90% può causare una fistolizzazione cronica (Penn R. Intern J Ped Otolaringol, 2011; Iversen RH. Dan Med J, 2012). La percentuale di guarigione con l'asportazione chirurgica è del 90% se confrontata con meno del 20 % dopo incisione e courretage (American Thoracic Society. Am J Resp Crit Care Med, 1997). Con la semplice osservazione si è verificato un progressivo interessamento della cute divenuta violacea e papiracea con successiva fistolizzazione per un periodo di 3-8 settimane. La totale risoluzione è avvenuta in 9-12 mesi nel 71% dei casi (Amir J. Isr Med Assoc J, 2010).

Harris, concordando in un approccio chirurgico delle localizzazione superficiali con interessamento cutaneo, segnala che in 4 pazienti che avevano una localizzazione a livello dei linfonodi profondi la sola osservazione ha portato alla risoluzione completa tra i 5 ed i 12 mesi. Consiglia anche un atteggiamento attendistico quando la localizzazione è particolarmente estesa rendendo maggiori i rischi chirurgici (Harris RL. Inr J Ped Otolaryngol, 2009). Altre forma di adenopatia cronica granulomatosa particolarmente frequente in età pediatrica è rappresentata dalle infezioni da *Bartonella henselae*.

La malattia da graffio di gatto è solitamente una patologia benigna autolimitantesi da trattare eventualmente con terapia antibiotica appropriata. Non è quindi consigliato un approccio chirurgico se non in quelle forme che evolvono verso una forma granulomatosa con conseguente interessamento cutaneo simile a quelle causate da micobatteri. In questi casi l'asportazione chirurgica della lesione cutanea con il pacchetto linfonodale interessato è di ausilio (Choi P, Arch Otolaryngol Head Neck Surg. 2009).

Le forme tumorali includono i linfomi di Hodgkin e le rare metastasi linfonodali da tumori solidi (sarcomi e carcinomi rinofaringei o tiroide). Un aiuto diagnostico, oltre che dalla storia clinica e da un completo esame clinico, ci viene dato dall'indagine ecografica. In entrambi i casi, tuttavia, per una certezza diagnostica ed una eventuale tipizzazione è necessario un riscontro anatomo-patologico. Nel primo caso è consigliata una biopsia chirurgica del linfonodo più grande lasciando integra la capsula mentre nei secondi è preferibile un agospirato (FNAB) per evitare l'apertura delle fasce cervicali (Handa U. Citopathology, 2003).

Raccomandazioni

Il trattamento raccomandato utilizzato per un ascesso latero-cervicale che non risponda alla terapia antibiotica empirica è l'incisione ed il drenaggio (VI-A).

Il trattamento chirurgico delle linfoadenopatie granulomatose di probabile etiologia da micobatteri non tubercolari è rappresentato da uno svuotamento funzionale selettivo del livello o dei livelli interessati in monoblocco con la cute se infiltrata (I-A).

Quesito n° 9. Quali possono essere le complicanze chirurgiche?

Le complicanze chirurgiche riguardano principalmente, se non esclusivamente, le linfoadenopatie croniche granulomatose.

Per quanto riguarda la possibile formazione di **fistola** nei casi di lesioni da micobatteri rimandiamo al capitolo specifico. Consideremo quindi solo quelle legate ad una asportazione chirurgica. Parecchi fattori possono ostacolare il tentativo della completa asportazione chirurgica della lesione, rendendo questa procedura particolarmente difficoltosa. Primo fra tutti è la natura stessa della lesione trattandosi di tessuto che infiltra ed ingloba le strutture viciniori. Inoltre, il secondario interessamento cutaneo, non permettendo una incisione lineare, rende obbligata la scelta della stessa in relazione alla sua estensione. Quando poi l'asportazione è necessariamente ampia si potrà avere una **tensione della sutura con tendenza allo slargamento ed alla discromia**. E' possibile anche una **maggiore tendenza al cheloide** già abbastanza frequente in età pediatrica. Quindi considerando il progressivo interessamento cutaneo più precoce è l'intervento migliore saranno i risultati estetici.
Altra possibile complicanza è legata ai potenziali danni al **nervo faciale ed in particolare al ramo marginale** che si trova molto spesso inglobato nel tessuto granulomatoso quando la lesione interessa la regione angolo mandibolare (Amir J. Isr Med Assoc J, 2010; Hogan M. 2005, Saggese D. 2003, Penn R. Int J Pediatr Otorhinolaryngol, 2011). Viene riportata una percentuale di lesione del nervo marginale che varia dal 14 % di Lindeboom al 5 % di Claesson (Scott CA. Pediatr Surg Int, 2012. Claesson G. Acta Pediatr, 2011). Fortunatamente la ripresa funzionale a distanza è stata di più del 90%. Nelle localizzazioni laterocervicali alte più rara è la lesione

del **nervo spinale** per le dimensioni dello stesso e per la minore infiltrazione del tessuto circostante.
Nessun danno neurologico è stato riportato nei casi trattati solo con incisione e drenaggio (Claesson G, Acta Pediatr, 2011). Di relativa importanza e comune a tutti gli interventi chirurgici è la possibilità di **secondaria infezione della ferita** e la formazione di un **ematoma**.

Raccomandazione
Le complicanze chirurgiche sono principalmente dovute a lesioni, temporanee nella maggioranza dei casi, dei rami del nervo faciale. (V-A)

Quesito n° 10. Come gestire un bambino con sospetta infezione da micobatteri?

Non esistono dati epidemiologici certi sulla reale incidenza delle linfoadenopatie da micobatteri non tubercolari. Studi su casistiche limitate indicano che le infezioni da micobatteri rappresenterebbero il 18% circa di tutte le cause infettive di linfoadenopatia (Leung AK. Curr Infect Dis Rep,2009), che rappresentano nel complesso la più frequente causa di linfoadenopatia in età perdiatrica (circa l'80% dei casi) (Yaris N. Clin Pediatr,2006). Nel passato la causa più frequente di linfoadenopatia era rappresentata da *Mycobacterium tuberculosis*, ma successivamente, a partire dagli anni '60, con la progressiva riduzione dei casi di tubercolosi nei paesi a bassa endemia tubercolare, si è evidenziato un aumento relativo dei casi di linfadeniti da micobatteri non tubercolari nei bambini (Vu TT. J Otolaryngol, 2005) Recentemente, con la riemergenza dell'infezione tubercolare anche in paesi a bassa endemia e nella popolazione pediatrica, l'eziologia tubercolare deve comunque essere riconsiderata nella diagnosi differenziale delle linfoadenopatie (Broekmans JF. Eur Respir J, 2002; Falzon D. Clin Infect Dis, 2007) Ciononostante i Micobatteri non tubercolari rimangono la causa più frequente di linfoadenopatie laterocervicali nel bambino. Uno studio prospettico condotto nei Paesi Bassi, dal 2001 al 2003, ha riportato un'incidenza delle infezioni da micobatteri non tubercolari di 0,77 su 100.000 bambini (0-18 anni) con un tasso d'incidenza annuo di 2,3 casi per 100.000 nella fascia di età 0-4 anni (Haverkamp MH. Clin Infect Dis, 2004). Il *Mycobacterium avium complex* (MAC) è indicato dalla grande maggioranza dei lavori della letteratura come il principale responsabile delle linfoadeniti micobatteriche infantili (Amir J. Isr Med Assoc J, 2010; Iversen RH. Dan Med J, 2012); in realtà è la specie M. avium da sola, fra quelle facenti parte di tale complesso, che risulta coinvolta in una percentuale oscillante fra il 60% e l'80% di tali patologie (Amir J. Isr Med Assoc J, 2010). Il reperto di altre specie incluse nel MAC, M. intracellulare in primis, è infatti estremamente raro. Altre specie isolate con una certa frequenza, anche se in aree geografiche particolari (Israele, Olanda, regioni baltiche), sono *M. haemophilum e M. malmoense.(*Lindeboom JA. Clin Infect Dis, 2005; Albright JT.Pediatr Clin North Am, 2003*)*. Certamente la frequenza di isolamento di tali microrganismi "esigenti" dal punto di vista colturale

è largamente sottostimata per effetto della mancata implementazione, in molti laboratori, delle condizioni colturali ottimali per la loro crescita. Numerose sono le altre specie, quasi tutte a crescita lenta, che possono essere coinvolte. Degno di nota è il fatto che gli isolamenti riportati in letteratura, in particolare della specie Mycobacterium bohemicum, ma anche di *Mycobacterium lentiflavum*, sono in larga misura relativi proprio a casi di linfoadenopatia infantile (Tortoli E. Int J Mycobacteriol, 2012). Non sono segnalate differenze cliniche significative correlate alla specie micobatterica coinvolta.

Le linfoadeniti da Micobatteri non tubercolari si manifestano prevalentemente in bambini non immunocompromessi, nella fascia di età 0-5 anni. Nella patogenesi della linfoadenopatia da Micobatteri non tubercolari è stato ipotizzato che i micobatteri presenti nell'ambiente (per es. nel suolo, nelle acque) raggiungano il circolo attraverso delle lesioni della mucosa orale (che si verificano spesso in concomitanza con l'eruzione dentale) e vengano drenati dal sistema linfatico del cavo orale e del faringe. (Iversen RH. Dan Med J, 2012; Tortoli E. Int J Mycobacteriol, 2012, Falkinham JO. J Appl Microbiol, 2009).

Le stazioni linfonodali più frequentemente coinvolte sono rappresentate dai linfonodi giugulo-digastrici, dalle stazioni sottoangolomandibolari, dai linfonodi parotidei-preauricolari, sottomentonieri e del triangolo posteriore.

Le prime manifestazioni della linfoadenopatia da Micobatteri non tubercolari sono costituite dalla comparsa di una tumefazione linfonodale delle dimensioni di 1-6 cm, raramente <2cm, frequentemente unilaterale, di consistenza tesa, non dolente che progressivamente aumenta di volume e tende ad assumere una consistenza molle per la comparsa di aree di necrosi all'interno. La cute sovrastante diviene violacea a causa della risposta infiammatoria e talvolta si ha la fistolizzazione della lesione con la fuoriuscita del materiale necrotico-caseoso all'esterno (Falkinham JO. J Appl Microbiol, 2009). La risoluzione spontanea della linfoadenopatia da micobatteri non tubercolari avviene in tutti i casi ma la guarigione completa si verifica in tempi lunghi (nel 71% dei casi si verifica in circa 3-6 mesi e comunque entro un anno dall'esordio e dopo può permanere una discolorazione cutanea in corrispondenza della regione di fistolizzazione (Falkinham JO. J Appl Microbiol, 2009). Nella linfoadenite da Micobatteri non tubercolari (ma non in quella associata a infezione da *M. tuberculosis*) le manifestazioni sistemiche, come la febbre, la perdita di peso e il malessere generale, sono rare (Haverkamp MH. Clin Infect Dis, 2004)

Stadiazione

Penn et al hanno individuato quattro stadi clinici delle linfoadenopatie da Micobatteri non tubercolari (Penn R. Int J Pediatr Otorhinolaryngol, 2011). Il primo stadio è caratterizzato dalla presenza di una tumefazione tesa, non dolente, con cute sovrastante eritematosa. Nel secondo stadio avviene la colliquazione del materiale intralinfonodale con la formazione di una massa di consistenza molle. Il terzo stadio

è caratterizzato da importanti alterazioni della cute sovrastante la tumefazione, che diviene violacea e sottile. Infine nel quarto stadio la lesione fistolizza all'esterno, con la fuoriuscita del materiale necrotico-colliquativo. L'utilizzo di una stadiazione clinica universalmente condivisa potrebbe essere utile per portare ad una miglior definizione delle strategie di gestione delle linfoadenopatia da micobatteri non tubercolari (Penn R. Int J Pediatr Otorhinolaryngol, 2011).

Come fare diagnosi di linfoadenite da micobatteri non tubercolari?

L'intradermorezione di Mantoux

L'intradermoreazione di Mantoux o test cutaneo alla tubercolina (tuberculin skin test, TST) nella diagnosi di Micobatteri non tubercolari ha una sensibilità compresa tra il 70% e l'81% quando risulta positiva con un indurimento maggiore di 5 mm, mentre ha una sensibilità compresa tra il 55% e il 66% quando il limite viene posto a 10 mm (Lindeboom JA. Clin Infect Dis, 2006; Daley AJ. Arch Dis Child, 1999). Lindeboom nel 2006 ha messo a confronto la specificità e la sensibilità del TST e dei test cutanei con antigeni di *M. avium e M. scrofulaceum* (Lindeboom JA. Clin Infect Dis, 2006). Da tale studio si evince che il TST è un utile strumento nella diagnosi delle linfoadenopatie croniche in aree a bassa incidenza di tubercolosi e costituisce una valida alternativa ai test cutanei con derivati di *M. avium* e *M. scrofulaceum*, che attualmente non vengono più prodotti e commercializzati (Lindeboom JA. Clin Infect Dis, 2006). Nell'interpretazione del TST è necessario considerare la possibilità di infezione tubercolare e che vi possano essere risultati positivi nei bambini precedentemente vaccinati con il vaccino *Bacille Calmette-Guérin* (BCG) (Swaminathan S. Clin Infect Dis, 2010). Per questi motivi, in caso di positività del TST, è fondamentale porre in diagnosi differenziale l'infezione da *M. tuberculosis* e indagare se sia stata eseguita la vaccinazione. Oltre a questo è importante ricordare che il TST ha una sensibilità non ottimale in bambini piccoli, negli immunodepressi e in bambini malnutriti o con co-morbilità ed è stata inoltre riportata una sensibilità variabile nei diversi studi in caso di malattia tubercolare grave (forma miliare, pleurite, tubercolosi addominale) per la cui diagnosi si rimanda a linee guida specifiche (Swaminathan S. Clin Infect Dis, 2010). In tutti questi casi un TST negativo non permette di escludere la diagnosi di infezione da micobatteri. Altri problemi connessi all'uso di TST sono rappresentati dal fatto che la lettura dell'infiltrato è influenzata dall'esperienza dell'operatore, che è necessario eseguire due accessi alla struttura sanitaria per l'esecuzione e per la lettura nonché la possibilità di un effetto *booster* quando il test venga ripetutamente eseguito.

Interferon-gamma release assays (IGRAs)

Di una certa utilità può essere l'abbinamento alla Mantoux di uno dei test immunologici in vitro, gli Interferon-gamma release assays (IGRAs), che valutano la produzione di interferone-gamma in risposta ad antigeni di *M. tuberculosis*

non presenti nelle specie più frequentemente responsabili di adenite (Lalvani A. Enferm Infecc Microbiol Clin. 2010). Tali test sono rappresentatati dal QuantiFERON®- TB Gold test (QFT-G) e la sua versione più recente, QuantiFERON®-TB Gold In-Tube test (QFT-G IT) e dal T-spot TB test®. Gli antigeni utilizzati sono quelli codificati a livello della Region of difference 1 (RD1) del genoma di M. tuberculosis (Lalvani A. Enferm Infecc Microbiol Clin. 2010). Poiché tale regione è deleta nel genoma della maggior parte dei Micobatteri non tubercolari (con esclusione del *M. kansasii, M. marinum* e *M. szuigai*) ed in *M. bovis* BCG, l'uso di questi test permette di discriminare i soggetti con infezione tubercolare, rispetto ai soggetti vaccinati o con infezione da Micobatteri non tubercolari. La positività del test IGRA e del TST è suggestiva quindi di eziologia tubercolare mentre la positività del solo test cutaneo orienta la diagnosi verso la patologia da micobatteri non tubercolari (Detjen AK. Clin Infect Dis, 2007).

Tuttavia è importante ricordare che i test IGRA potrebbero risultare positivi in caso di infezione da alcuni Micobatteri non tubercolari, come *M. kansaii, M. marinum* e *M. szuigai*, mentre possono risultare falsamente negativi nella diagnosi di TB, specialmente nei bambini in età < 5anni (Lewinsohn DA. Curr Opin Pediatr, 2010). Quindi, quando vi è un forte sospetto di TB è necessario, in caso di negatività degli IGRA, eseguire ulteriori indagini diagnostiche (Radioagrafia o TC torace, ricerca di micobatteri su aspirato gastrico o escreato o su materiale bioptico), come suggerito dalle specifiche linee guida. (Perez-Velez CM, Curr Opin Pediatr, 2012; NICE Guidelines, 2011)

Imaging

L'esame ultrasonografico in corso di linfoadenopatia costituisce un esame poco costoso che può fornire informazioni utili ad inquadrare la diagnosi di linfoadenite da Micobatteri non tubercolari (Lindeboom JA. Pediatr Radiol, 2006). Le micobatteriosi all'esame ecografico presentano marcata ipoecogenicità, negli stadi precoci, e colliquazione, presenza di pacchetti linfonodali ed edema dei tessuti molli, negli stadi avanzati.23 Negli stadi finali si possono evidenziare calcificazioni intralinfonodali (Lindeboom JA. Pediatr Radiol, 2006; Ludwig BJ. AJR Am J Roentgenol, 2012). Le caratteristiche ecografiche elencate non sono però specifiche delle linfoadenopatie da Micobatteri non tubercolari; è quindi importante escludere, nell'iter diagnostico, innanzitutto una patologia maligna.

L'ecografia B-mode con sonde 10-17 Mhz, metodica più adeguata per la diagnosi di linfoadenopatia, può essere associata alla metodica Color-Power Doppler, per valutare l'angio-architettura. L'utilizzo di mezzi di contrasto ecografici durante il Color Doppler ed il Power Doppler permette di delineare l'ilo e la vascolarizzazione periferica, non migliora però l'accuratezza diagnostica dei linfonodi con sospetto di malignità (Lindeboom JA. Pediatr Radiol, 2006).

La TC e la risonanza magnetica possono essere utili per una caratterizzazione più

dettagliata della linfoadenopatia, in particolare per valutarne l'estensione esatta, la precisa localizzazione anatomica, la misura, il numero, la forma, i margini, l'architettura interna e l'enhancement dopo la somministrazione di mezzo di contrasto. La TC mostra tipicamente una massa caratterizzata da enhancement periferico ed ipodensità centrale con una lieve impregnazione del grasso circostante (*fat stranding*), associata spesso a cute edematosa (*skin thickening*) e a piccole, distinte, masse nodulari cavitate (Robson CD AJNR Am J Neuroradiol, 1999; Bagla S. Pediatr Radiol, 2003).

Alla RM il materiale suppurativo granulomatoso è rappresentato da materiale sottocutaneo con enhancement periferico a bassa densità che si estende dalla linfoadenopatia alla cute mentre a livello del sottocute si evidenzia un sottile strato di tessuto adiposo (Robson CD AJNR Am J Neuroradiol, 1999). I vantaggi riportati nell'uso della TC o della RM devono essere però pesati con gli svantaggi dell'uso di radiazioni ionizzanti, nel caso della TC, e della sedazione, necessaria per entrambi gli esami nei bambini piccoli. L'ecografia è invece un esame ben tollerato dal paziente, disponibile nella maggior parte dei centri e che si esegue in breve tempo.

In conclusione, quando sospettare una linfoadenopatia da micobatteri non tubercolari?

Gli elementi che devono far sospettare una linfoadenopatia da micobatteri non tubercolari sono i seguenti:

- **tumefazione linfonodale cervicale monolaterale che persiste per più di tre settimane**
- **buone condizioni generali, assenza di febbre, non segni di infezione suppurativa localizzata**
- **età compresa tra 0-5 anni**
- **tendenza alla necrosi colliquativa interna con successiva fistolizzazione all'esterno**
- **TST positivo con infiltrato >5 mm e <10 mm**
- **IGRA negativi**
- **reperti compatibili con necrosi e colliquazione interna e reperti che escludono una patologia maligna alla diagnostica per immagini**
- **negatività delle indagini sierologiche indicative di infezione acuta da EBV, CMV, Adenovirus, Bartonella henselae, Toxoplasma gondii**

In presenza di elementi sovraelencati è necessario procedere ad esame microbiologico diretto su tessuto da linfonodo (sia esso ottenuto da asportazione, biopsia o agoaspirato).

Staufner et al hanno proposto un algoritmo diagnostico per una diagnosi precoce delle linfoadenopatie da micobatteri non tubercolari basato su dati anamnestico-clinici, laboratoristici e strumentali come il TST, gli IGRA e l'ecografia, volto anche ad escludere una patologia maligna,

un'infezione tubercolare e le infezioni da EBV, CMV, *Toxoplasma gondii, Bartonella henselae* (cft. algortimo a pagina 13) (Staufner C. Acta Paediatr, 2012).

Diagnostica microbiologica della linfoadeniti da micobatteri non tubercolari

Una diagnosi definitiva può essere raggiunta microbiologicamente evidenziando la presenza di micobatteri nel campione biologico. Anche il riscontro di infiammazione granulomatosa necrotizzante può rivelarsi utile ai fini della definizione diagnostica. Uno studio condotto da Haverkamp nel 2004 su 61 bambini con sospetta linfoadenopatia da micobatteri non tubercolari ha messo in evidenza come tra tutti i pazienti che avevano eseguito un agoaspirato come indagine diagnostica erano risultati positivi per infezione da micobatteri non tubercolari l'86% dei casi (il 48% presentava un'istologia positiva, il 24% presentava un esame batterioscopico positivo e il 43% era positivo alla ricerca mediante amplificazione genica di acidi nucleici di micobatteri), mentre tra coloro che avevano eseguito una biopsia erano positivi per infezione da micobatteri non tubercolari il 100% dei casi (l'istologia tipica era stata riscontrata nel 100% dei casi mentre l'esame batterioscopico e l'amplificazione erano risultati positivi nel 30% dei casi). L'esame colturale era risultato invece positivo nel 86% dei bambini che avevano eseguito o una biopsia o un agoaspirato (Haverkamp MH. Clin Infect Dis, 2004) Benché i dati presentati da Haverkamp mostrino una maggior sensibilità della biopsia per la definizione della diagnosi di infezione da micobatteri non tubercolari, i dati presenti in letteratura non sono sufficienti per raccomandare l'utilizzo della biopsia rispetto all'agoaspirato. Infatti la sensibilità e la specificità dell' aspirato con ago sottile come metodica diagnostica delle masse sono riportate, in vari studi su pazienti pediatrici, eseguiti prevalentemente in ambito oncologico, raggiungere il 90% circa (Drut R. J Pediatr Hematol Oncol, 2005; Thomas JO. Diagn Cytopathol, 1999). Inoltre è da tenere presente che l'aspirato con ago sottile costituisce una metodica semplice, minimamente invasiva, ed eseguibile al letto del paziente, che necessita di una blanda sedazione soltanto per il bambini al di sotto dei 6 anni (Wright CK. Int J Tuberc Lung Dis, 2009).

Essendo le indagini microbiologiche quelle con la maggior valenza diagnostica per la diagnosi di micobatteriosi, l'invio al laboratorio di un campione idoneo è di cruciale importanza. Le biopsie e gli agoaspirati sono i campioni qualitativamente migliori; buoni risultati possono essere ottenuti anche dal pus di drenaggio, a condizione che non si ricorra, per la raccolta, all'uso di tamponi. Tuttavia l'agopiobsia nei paesi occidentale non è consigliata in quanto consente il prolievo di scarso materiale, spesso insufficiente per l'esame colturale. Tutti i materiali suddetti devono essere raccolti in contenitore sterile aggiungendo, in caso di campioni di dimensioni ridotte, qualche mL di soluzione fisiologica sterile per impedirne

l'essiccamento. Nell'impossibilità di un invio immediato in laboratorio il prelievo può essere conservato in frigorifero (a 4-8°C). Campioni immersi in formalina non sono utilizzabili per la diagnostica microbiologica (Wallis CK., 1992).

La richiesta deve fare esplicitamente riferimento alla ricerca di micobatteri onde evitare che l'indagine venga eseguita limitatamente ai germi "comuni". La diagnostica microbiologica minima deve sempre includere microscopia e coltura.

L'esame microscopico, previa colorazione idonea all'evidenziazione di bacilli alcol-acido resistenti, ancorché poco sensibile, permette, se positivo, la tempestiva conferma dell'ipotesi dell'eziologia micobatterica. Lascia tuttavia irrisolto il quesito relativo alla natura, tubercolare o non tubercolare, dell'infezione. Per contro un microscopico negativo non esclude la presenza di micobatteri nel campione.

L'esame colturale, che è il test della diagnostica micobatteriologica con la sensibilità più elevata, permette la crescita sia dei Micobatteri non tubercolari che di quelli appartenenti al *M. tuberculosis complex*. La coltura richiede la preventiva decontaminazione del campione, allo scopo di eliminare la flora batterica commensale che, moltiplicandosi molto più rapidamente dei micobatteri, porterebbe irrimediabilmente alla contaminazione dei terreni. La procedura di decontaminazione ha tuttavia una certa lesività anche nei confronti dei micobatteri tanto che si preferisce non eseguirla sui campioni considerati "sterili". Per le biopsie e gli agoaspirati, che pur rientrando a buon diritto in tale categoria, è consigliato il ricorso ad una procedura particolare consistente nell'inoculo di una piccola quantità di campione su un terreno universale (agar sangue): dopo 24 h di incubazione, a seconda che si sia avuto o meno lo sviluppo di contaminanti, il materiale dovrà essere sottoposto a decontaminazione o potrà essere seminato direttamente sui terreni per micobatteri. La coltura per micobatteri richiede tassativamente l' inoculo sia di terreni solidi (generalmente Löwenstein-Jensen) che liquidi (il più diffuso è il MGIT) (CLSI, 2008) La presenza, fra le specie responsabili di linfadenite, della specie M. haemophilum rende necessaria l'esecuzione della coltura anche a 30° C, oltre che alla temperatura standard (35-37°C), e l' inoculo di terreni supplementati con ferro (emina o citrato ferrico di ammonio).33. Sempre al fine di facilitare la crescita delle specie esigenti è raccomandato il prolungamento dell'incubazione dei terreni liquidi fino ad otto settimane.

Anche se la coltura è il gold standard per l'accertamento dell'eziologia micobatterica delle linfoadeniti pediatriche non sono rari i casi in cui essa risulta negativa anche in accertata presenza di tali microrganismi (microscopia e/o amplificazione genica positive). Le cause di tale fenomeno sono da ricercare, oltre che nell'impiego di condizioni di coltura non ottimali, anche nella riduzione di vitalità a cui tutti gli agenti infettivi vanno in contro all'interno dei linfonodi.

L'amplificazione genica, pur avendo una sensibilità inferiore a quella della coltura,

consente spesso di accorciare drasticamente i tempi di diagnosi. I laboratori attrezzati per la diagnostica micobatteriologica eseguono normalmente test di amplificazione specifici per il *M. tuberculosis complex.* In presenza di esame microscopico positivo la sensibilità di tali test è praticamente del 100% quindi un test di amplificazione negativo in presenza di esame microscopico positivo permette di fare diagnosi di linfoadenite da micobatteri non tubercolari mentre un'amplificazione genica positiva è diagnostica di una forma tubercolare. In centri specializzati (di riferimento) sono disponibili anche test molecolari basati sull'impiego di sonde che permettono l'individuazione di un buon numero di specie di micobatteri non tubercolari, fra le quali, tutte quelle più frequentemente responsabili di linfoadeniti micobatteriche, e che sono comunque in grado di rilevare la presenza, senza identificarli a livello di specie, di micobatteri non tubercolari più rari. Tali test nascono per l'identificazione dei ceppi cresciuti in coltura ma possono essere anche utilizzati direttamente sui campioni clinici positivi all'esame microscopico.

La microbiologia gioca invece un ruolo marginale per quanto riguarda la segnalazione dei farmaci con attività antimicrobica su i singoli ceppi. Per le specie micobatteriche a crescita lenta, e quindi per la stragrande maggioranza di quelle coinvolte in linfoadeniti, non esistono saggi di sensibilità affidabili, che garantiscano cioè una correlazione fra il dato ottenuto in vitro e l'efficacia del farmaco *in vivo*. In tale situazione l'antibiogramma non solo non deve essere richiesto ma deve anche essere valutato con cautela qualora eseguito su iniziativa del laboratorio. Diverso è il discorso relativo alle specie a crescita rapida (per es. *M. chelonae, M. fortuitum*), che sono però coinvolte molto raramente. In tale situazione l'esecuzione dell'antibiogramma (mediante determinazione delle concentrazioni minime inibenti) non solo è possibile ma è anzi raccomandata (CLSI, 2008).

Raccomandazioni

In presenza delle seguenti caratteristiche anamnestico/cliniche:

•tumefazione linfonodale cervicale monolaterale che persiste per più di tre settimane

•buone condizioni generali, assenza di febbre, non segni di infezione suppurativa localizzata

•età compresa tra 0-5 anni

•tendenza alla necrosi colliquativa interna con successiva fistolizzazione all'esterno

•TST positivo con infiltrato >5 mm e <10 mm

•IGRA negativi

•reperti compatibili con necrosi e colliquazione interna e reperti che escludono una patologia maligna alla diagnostica per immagini

è necessario procedere ad esame microbiologico su tessuto da linfonodo

(sia esso ottenuto da asportazione che da biopsia o agoaspirato).

Generalmente l'infezione da micobatteri non tubercolari si associa ad un TST positivo (con diametro di infiltrazione inferiore a 10 mm, che però non costituisce un cut off assoluto) e ad un test IGRA negativo. Tuttavia un esito negativo di un TST non permette di escludere l'infezione da micobatteri.

In presenza di IGRA positivo o di altri elementi anamnestico/clinici suggestivi (presenza di un sospetto/accertato caso fonte per tubercolosi bacillifera o reperti toracici dubbi o presenza di febbre/tosse o decadimento delle condizioni generali) deve essere considerata la probabile natura tubercolare della linfoadenopatia. (I-A)

Una parte del materiale bioptico od agoaspirato da linfonodo affetto deve tassativamente essere destinata alle indagini microbiologiche.

Per la raccolta di tali campioni non possono essere utilizzati contenitori con formalina.

La richiesta degli esami microbiologici deve fare esplicitamente riferimento alla ricerca di micobatteri. Esame microscopico e colturale devono essere sempre richiesti; la richiesta di amplificazione genica è consigliata, in particolare quando l'esame microscopico è positivo.

Qualora non esistano accordi precisi è consigliabile segnalare al microbiologo la necessità di allargare la ricerca anche a *M. haemophilum*.

Quale terapia?

I micobatteri non tubercolari sono tendenzialmente multiresistenti alla terapia antibiotica antitubercolare, in particolare le specie appartenenti al *M. avium complex* (van Ingen J. Drug Resist Updat, 2012). La terapia antibiotica riportata in letteratura consiste per lo più nell'uso di claritromicina da sola (15mg/Kg al giorno in due dosi) o, preferibilmente, in associazione alla rifabutina (5mg/kg in una dose) o più raramente all'etambutolo (20 mg/kg in una dose giornaliera)(Penn R. Int J Pediatr Otorhinolaryngol, 2011). I maggiori effetti avversi dell'uso prolungato di questi farmaci sono associati prevalentemente alla rifabutina e sono rappresentati da neutropenia, uveite dose-dipendente, pseudo-ittero e discolorazione dentale, e all'etambutolo che può causare gravi danni oculari (Lindeboom JA. Clin Infect Dis. 2007; Griffith DE. Am J Respir Crit Care Med, 2005). Pertanto, molti esperti preferiscono utilizzare per il trattamento empirico delle micobatteriosi la rifampicina (10-20 mg/kg in 1 dose giornaliera) invece della rifabutina. In ogni caso dovrebbe essere utilizzata una combinazione di due farmaci (un macrolide associato a rifampicina o rifabutina o a etambutolo). La durata minima della terapia antibiotica dovrebbe essere di due mesi, ma la maggior parte degli esperti suggerisce di proseguire il trattamento per 3-6 mesi (American Academy of Pediatrics, 2012).

I dati della letteratura, peraltro, segnalano che, rispetto alla semplice osservazione ed attesa, il trattamento antibiotico intrapreso nello stadio di discolorazione cutanea e colliquazione intra-linfonodale, non modifica significativamente l'evoluzione della malattia (Zeharia A. AJNR Am J Neuroradiol, 1999, Lindeboom JA. Clin Microbiol Rev., 2011, Harris RL. Int J Pediatr Otorhinolaryngol, 2009; Lindeboom JA. Clin Infect Dis, 2011). La terapia antibiotica con claritromicina e rifabutina sembra invece avere una notevole efficacia nel trattamento dei bambini immunocompromessi e pertanto è raccomandata in questi casi (Lindeboom JA. Clin Infect Dis, 2007; Benson CA. MMRW Recomm Rep, 2004).

L'escissione chirurgica della linfoadenopatia in caso di infezione da Micobatteri non tubercolari risulta essere comunque più efficace rispetto alla terapia antibiotica, con un tasso di guarigione dell'81-95% (Lindeboom JA. Clin Infect Dis, 2007). In uno studio randomizzato controllato multicentrico, condotto nel 2007 da Lindeboom, il trattamento chirurgico con escissione della linfoadenopatia portava ad una percentuale di guarigione a 6 mesi significativamente maggiore rispetto alla terapia antibiotica con claritromicina e rifabutina eseguita per almeno 12 settimane; inoltre l'antibioticoterapia era caratterizzata da un più alto tasso di effetti avversi rispetto al trattamento chirurgico (Lindeboom JA. Clin Infect Dis, 2007). Inoltre, per quanto riguarda gli esiti cutanei, la chirurgia era associata ad un miglior outcome estetico rispetto all'antibiotico-terapia (Olson NR. Laryngoscope, 1981). Anche il trattamento chirurgico non è tuttavia scevro da eventi avversi: la paralisi temporanea del nervo faciale è riportata infatti nel 20% dei casi, mentre la paralisi permanente si riscontra nel 2% dei casi. (Lindeboom JA. Clin Infect Dis, 2007; Lindeboom JA. J Oral Maxillofac Surg, 2012). Il trattamento chirurgico dovrebbe quindi essere evitato nei casi in cui l'intervento sia gravato da un elevato rischio di danno al nervo faciale o nei casi in cui vi sia il coinvolgimento nell'infezione di tessuto extra-linfonodale ((Lindeboom JA. Clin Infect Dis, 2007, Harris RL. Int J Pediatr Otorhinolaryngol, 2009). L'iperemia della cute sovrastante la linfoadenopatia e la consistenza molle della tumefazione sono segni di uno stadio avanzato della linfoadenopatia, associati spesso ad una intensa risposta infiammatoria circostante con coinvolgimento delle strutture limitrofe (Lindeboom JA. J Oral Maxillofac Surg, 2012). Fermo restando che il trattamento chirurgico costituisce il trattamento di scelta in caso di linfoadenopatia da micobatteri non tubercolari, è importante specificare che per trattamento chirurgico si intende la completa escissione del/dei linfonodi coinvolti. Infatti la procedura che prevede l'incisione del linfonodo e il drenaggio del materiale contenuto è associata ad un peggior outcome rispetto all'escissione completa del linfonodo in termini di persistenza della linfoadenopatia nel tempo, di necessità di reintervento e di comparsa di fistole (Scott CA. Pediatri Surg Int, 2012). L'efficacia dell'incisione e couettage della linfoadenopatia è controversa: Olson e Kennedy nei loro studi riportano il 100% di efficacia di questo trattamento

con nessuna recidiva a distanza di 23 e 16 mesi rispettivamente (Olson NR. Laryngoscope. 1981; Kennedy TL. Arch Otolaryngol Head Neck Surg, 1992). Al contrario Tunkel riporta un tasso di recidiva del 50% nei bambini sottoposti a incisione e courettage (Tunkel DE. Laryngoscope, 1995)

Raccomandazioni

Poiché la linfoadenopatia da micobatteri non tubercolari, qualora definita la diagnosi microbiologicamente, è una condizione benigna autoresolventesi, seppur gravata da un decorso prolungato e che influenza negativamente la qualità di vita del bambino e della famiglia, anche la sola osservazione può rappresentare una scelta gestionale, seppure non ottimale.

Allo scopo di abbreviare il decorso della patologia e il disagio per il bambino e la famiglia può essere adottata una opzione terapeutica più aggressiva. La completa escissione chirurgica del linfonodo affetto è la scelta terapeutica più efficace nella linfoadenopatia da micobatteri non tubercolari. (II-A)

La possibilità di eventi avversi, seppure rari, deve essere in ogni caso comunicata espressamente ai genitori.

Il trattamento chirurgico deve essere evitato quando gravato da un elevato rischio al nervo faciale (I-A).

Quando non sia possibile procedere al trattamento chirurgico radicale è possibile intraprendere una terapia antibiotica con claritromicina (15mg/Kg in due dosi) in associazione a rifampicina (10-20 mg/kg in 1 dose giornaliera) o rifabutina (5mg/Kg in una dose) oppure associata ad etambutolo (20 mg/kg in 1 dose giornaliera), per la durata di due mesi (I-A).

La limitata efficacia della terapia antibiotica deve essere comunicata esplicitamente ai genitori(I-A). .

Nel caso di marcata estensione del processo infettivo, immunodepressione del paziente o multiresistenza dovrebbe sempre essere consultato uno specialista infettivologo pediatra (VI-B).

Bibliografia

1. Abdel Razek AA, Soliman NY, Elkhamary S, Alsharaway MK, Tawfik A. Role of diffusion-weighted MR imaging in cervical lymphadenopathy. Eur Radiol 2006;16:1468-77.
2. Abdel-Aziz M, Dewidar H, El-Hoshy H, Aziz AA. Treatment of persistent post-adenoidectomy velopharyngeal insufficiency by sphincter pharyngoplasty. Int J Pediatr Otorhinolaryngol 2009;73:1329-33.
3. Adembri C, Novelli A. Pharmacokinetic and pharmacodynamic parameters of antimicrobials: potential for providing dosing regimens that are less vulnerable to resistance. Clin Pharmacokinet 48:517-28, 2009.
4. Ahmed HG, Elmubasher MB, Salih RA, Elhussein GE, Ashankyty IM. Fine needle aspiration cytopathology of pediatric lymphadenopathy among Sudanese children. Asian Pac J Cancer Prev 2013;14:4359-63.
5. Ahuja AT, Ying M, Ho SS, Metreweli C. Distribution of intranodal vessels in differentiating benign from metastatic neck nodes. Clin Radiol 2001;56:197-201.
6. Albright JT, Pransky SM. Nontuberculous mycobacterial infections of the head and neck. Pediatr Clin North Am 2003;50: 503-14.
7. Alexander AJ, Richardson SE, Sharma A, Campisi P. The increasing prevalence of clindamycin resistance in Staphylococcus aureus isolates in children with head and neck abscesses. Can J Infect Dis Med Microbiol 2011;22:49-51.
8. American Thoracic Society. Diagnosis and treatment of disease caused by non tubercolous micobatteria." Am J Resp Crit Care Med 1997;156:51-2
9. Amir J. Non-tuberculous mycobacterial lymphadenitis in children: diagnosis and management. Isr Med Assoc J 2010; 12: 49-52.
10. Andes D, Craig WA. Animal model pharmacokinetics and pharmacodynamics: a critical review Int J Antimicrob Agents 2002;19:261-8.
11. Anne S, Teot LA, Mandell DL. Fine needle aspiration biopsy: role in diagnosis of pediatric head and neck masses. Int J Pediatr Otorhinolaryngol 2008;72:1547-53.
12. Anwar MS, Jaffery G, RehmanBhatti KU, Tayyib M, Bokhari SR. Staphylococcus aureus and MRSA nasal carriage in general population. J Coll Physicians Surg Pak 2004;14:661-4.
13. Asano T, Ichiki K, Koizumi S, Kaizu K, Hatori T, Fujino O. High prevalence of antibodies against Bartonella henselae with cervical lymphadenopathy in children. Pediatr Int 2010;52:533-5.
14. Baatenburg de Jong RJ, Rongen RJ, Laméris JS, Harthoorn M, Verwoerd CD, Knegt P. Metastatic neck disease. Palpation vs ultrasound examination. Arch OtolaryngolHead Neck Surg 1989;115:689-90.
15. Baek MY, Park KE, We JH, Park SE. Needel aspiration as therapeutic management for suppurativecervical lymphadenitis in children. Korean J Pediatric 2010;53:801-4

16. Bagla S, Tunkel D, Kraut MA. Nontuberculous mycobacterial lymphadenitis of the head and neck: radiologic observations and clinical context. PediatrRadiol 2003;33:402-6.
17. Balaji J, Sundaram SS, Rathinam SN, Rajeswari PA, Kumari ML. Fine needle aspiration cytology in childhood TB lymphadenitis. Indian J Pediatr 2009;76:1241-6.
18. Bamji M, Stone RK, Kaul A, Usmani G, Schachter FF, Wasserman E. Palpable lymph nodes in healthy newborns and infants. Pediatrics 1986;78:573-5.
19. Barroca H, Bom-Sucesso M. Fine needle biopsy with cytology in paediatrics: the importance of a multidisciplinary approach and the role of ancillary techniques. Citopatology 2014;25:6-20.
20. Barton LL, Feigin RD. Childhood cervical lymphadenitis: a reappraisal. J Pediatr 1974;84:846-52.
21. Bass JW, Freitas BC, Freitas AD, Sisler CL, Chan DS, Vincent JM, Person DA, Claybaugh JR, Wittler RR,Weisse ME, Regnery RL, Slater LN. Prospective randomized double blind placebo-controlled evaluation of azithromycin for treatment of cat-scratch disease. Pediatr Inf Dis 1998;17:447-52..
22. Bax R, Development of a twice daily dosing regimen of amoxicillin/clavulanate. Int J Antimicrob Agents 2007;30:S118-21.
23. Bayers S, Shulman ST, Paller AS. Kawasaki disease: part I. Diagnosis, clinical features, and pathogenesis. J Am Acad Dermatol 2013;69:501.e1-11
24. Bayers S, Shulman ST, Paller AS. Kawasaki disease: part II. Complications and treatment. J Am Acad Dermatol 2013;69:513.e1-8;
25. Benson CA, Kaplan JE, Masur H, Pau A, Holmes KK. Treating opportunistic infections among HIV-infected adults and adolescents: recommendations from CDC, the National Institutes of Health, and the HIV Medicine Association/Infectious Diseases Society of America. MMWR Recomm Rep. 2004;53:1-112.
26. Berthoin K, Ampe E, Tulkens PM, CarrynS. Correlation between free and total vancomycin serum concentrations in patients treated for Gram-positive infections. Int J Antimicrob Agents 2009;34:555-560.
27. Broekmans JF, Migliori GB, Rieder HL, Lees J, Ruutu P, Loddenkemper R, et al. European framework for tuberculosis control and elimination in countries with a low incidence. Recommendations of the World Health Organization (WHO), International Union Against Tuberculosis and Lung Disease (IUATLD) and Royal Netherlands Tuberculosis Association (KNCV) Working Group. EurRespir J 2002;19:765-75.
28. Cairo, et al. Non-Hodgkin's lymphoma in children. In: Kufe P, Weishelbuam R, et al, eds. Cancer Medicine. 7th ed. London: BC Decker; 2006:1962-1975
29. Carvalho AC, Codecasa L, Pinsi G, Ferrarese M, Fornabaio C, Bergamaschi V, Lacchini C, EkemaG, Stefini S, Comelli M, Matteelli A. Differential diagnosis of cervical mycobacterial lymphadenitis in children. Pediatr Infect Dis 2010;29:629-33.
30. Cataldo MA, Tacconelli E, Grilli E, Pea F, Petrosillo N. Continuous versus intermittent infusion of vancomycin for the treatment of Gram-positive infections:

systematic review and meta-analysis. J Antimicrob Chemother 2012;67:17-24.

31. Celenk F, Baysal E, Aytac I, Durucu C, Sari I, Mumbuc S, Kanlikama M. Incidence and predictors of malignancy in children with persistent cervical lymphadenopathy. Int J Pediatr Otorhinolaryngol 2013;77:2004-7.
32. Chau I, Kelleher MT, Cunningham D, et al. Rapid access multidisciplinary lymph node diagnostic clinic: analysis of 550 patients. Br J Cancer 2003;88:354-61
33. Chesney PJ. Cervical adenopathy. Pediatr Rev 1994;15:276-84.
34. Choi P,Qin X, Chen EY, Inglis A, Ou H, Perkins J, Sie K, Patterson K, Berry S, Manning S. Polymerase chain reaction for pathogen identification in persistent pediatric cervical lymphadenitis. Arch Otolaryngol Head Neck Surg 2009; 135:243-8.
35. Citak EC, Koku N, Demirci M, Tanyeri B, Deniz H. A retrospective chart review of evaluation of the cervical lymphadenopathies in children. Auris Nasus Larynx 2011;38:618–21.
36. Claesson G, Bennet R, Eriksson M, Petrini B. Nerve dysfunction following surgical treatment of cervical non-tuberculous mycobacterial lymphadenitis in children. Acta Pediatr 2011;100:299-302.
37. Craig F, Foon K. Flow cytometricimmunophenotyping for hematologic neoplasms. Blood 2008;111:3941-67.
38. Craig WA. Basic pharmacodynamics of antibacterials with clinical applications to the use of beta-lactams, glycopeptides, and linezolid. Infect Dis Clin North Am. 2003;17:479-501.
39. Creech CB 2nd, Kernodle DS, Alsentzer A, Wilson C, Edwards KM. Increasing rates of nasal carriage of methicillin-resistant Staphylococcus aureus in healthy children. Pediatr Infect Dis 2005;24:617-21.
40. Criado PR, Avancini J, Santi CG, Medrado AT, Rodrigues CE, de Carvalho JF. Drug reaction with eosinophilia and systemic symptoms (DRESS): a complex interaction of drugs, viruses and the immune system. Isr Med Assoc J 2012;14:577-82.
41. Dajani AS, Garcia RE, Wolinsky E. Etiology of cervical lymphadenitis in children. N Engl J Med 1963;268:1329-33.
42. Daley AJ, Isaacs D. Differential avian and human tuberculin skin testing in non-tuberculous mycobacterial infection. Arch Dis Child 1999; 80:377-9.
43. Del Bono V, Pretolesi F, Pontali E, Martinoli C, Bassetti M, Mazzarello G, Chiaramondia M, Derchi LE, Bassetti D. Possible malignant trasformation of benign lymphoepithelial patotid lesions in human immundeficiency virus-infected patients: report of 3 cases. Clin Infect Dis 2000;30:947-9.
44. Detjen AK, Keil T, Roll S, Hauer B, Mauch H, Wahn U, et al. Interferon-gamma release assays improve the diagnosis of tuberculosis and nontuberculous mycobacterial disease in children in a country with a low incidence of tuberculosis. Clin Infect Dis 2007;45: 322-8.
45. Drut R, Drut RM, Pollono D, Tomarchio S, Ibanez O, Urrutia A, et al. Fine-needle aspiration biopsy in pediatric oncology patients: a review of experience with 829 patients (899 biopsies). J Pediatr Hematol Oncol 2005;27:370-6.
46. Dulin MF, Kennard TP, Leach L, Wiliams R. “Management of cervical lymphadenitis in children.” American Family Physician 2008;78:1097-8.

47. English R. Cat-scratch disease. Pediatr Rev 2006;27:123-8.
48. Esposito S, Bassetti M, Borre' S, Bouza E, Dryden M, Fantoni M, Gould IM, Leoncini F, Leone S, Milkovich G, Nathwani D, Segreti J, Sganga G, Unal S, Venditti M; Italian Society of Infectious Tropical Diseases; International Society of Chemotherapy Diagnosis and management of skin and soft-tissue infections (SSTI): a literature review and consensus statement on behalf of the Italian Society of Infectious Diseases and International Society of Chemotherapy. J Chemother 2011;23:251-62.
49. Falkinham JO, 3rd. Surrounded by mycobacteria: nontuberculous mycobacteria in the human environment. J Appl Microbiol 2009;107:356-67.
50. Falzon D, Ait-Belghiti F. What is tuberculosis surveillance in the European Union telling us? Clin Infect Dis 2007;44:1261-7.
51. Fanny ML, Beyam N, Gody JC, Zandanga G, Yango F, Manirakiza A, Rigouts L, Pierre-Audigier C, Gicquel B, Bobossi G. Fine-needle aspiration for diagnosis of tuberculous lymphadenitis in children in Bangui, Central African Republic. BMC Pediatr 2012;12:191.
52. Fragkandrea I, Nixon JA, Panagopoulou P. Signs and symptoms of childhood cancer: a guide for early recognition. Am Fam Physician 2013;88:185-92.
53. Fraser L, O'Neill K, Locke R, Attaie M, Irwin G, Kubba H, MacGregor FB. Standardising reporting of cervical lymphadenopathy in paediatric neck ultrasound: a pilot study using an evidence-based reporting protocol. Int J Pediatr Otorhinolaryngol 2013;77:1248-51.
54. Fraser L, Moore P, Kubba H. Atypical mycobacterial infection of the head and neck in children: a 5-year retrospective review. Otolaryngol Head Neck Surg 2008;138:311-4.
55. Friedmann A. Evaluation and Management of Lymphadenopathy in Children. Pediatrics in Review 2008;29:53
56. Fu XS, Guo LM, Lv K, Wang L, Ran WQ, Tan QT, Wang JR, Liu X. Sonographic appearance of cervical lymphadenopathy due to infectious mononucleosis in children and young adults. Clin Radiol 2013 Nov 26. [Epub ahead of print]
57. Gagliotti C, Monaco M, Sabia C, Gargiulo R, Sarti M, Sanchini A, Marchi M, Ambretti S, Calanca F, Carillo C, Cipolloni AP, Confalonieri M, Di Carlo C, Pedna MF, Ricci L, Rossi MR, Incerti SS, Testa G, Venturelli C, Pantosti A, Moro ML. Staphylococcus aureus in a northern Italian region: phenotypic and molecular characterization. Scand J Infect Dis 2012;44:24-8.
58. Garazzino S, Tovo PA. Clinical experience with linezolid in infants and children. J Antimicrob Chemother 2011;4: iv23–iv41.
59. Gosche JR, Vick L. Acute, subacute, and chronic cervical lymphadenitis in chil dren. Semin Pediatr Surg 2006;15:99-106.
60. Griffith DE, Brown-Elliott BA, Shepherd S, McLarty J, Griffith L, Wallace RJ, Jr. Ethambutol ocular toxicity in treatment regimens for Mycobacterium avium complex lung disease. Am J Respir Crit Care Med 2005;172: 250-3.
61. Guss J, Kazahaya K. Antibiotic-resistant Staphylococcus aureus in community-acquired pediatric neck abscesses. Int J PediatrOtorhinolaryngol 2007;71:943-8.

62. Hagelskjaer Kristensen L, Prag J. Localised Fusobacterium necrophorum infections: a prospective laboratory-based Danish study. Eur J Clin Microbiol Infect Dis 2008;27:733-9.
63. Hagihara M, Umemura T, Kimura M, Mori T, Hasegawa T, Mikamo H. Exploration of optimal teicoplanin dosage based on pharmacokinetic parameters for the treatment of intensive care unit patients infected with methicillin-resistant Staphylococcus aureus. J Infect Chemother 2012;18:10-6.
64. Hammond ME, Hayes DF, Dowsett M, Allred DC, Hagerty KL, Badve S, Fitzgibbons PL, Francis G, Goldstein NS, Hayes M, Hicks DG, Lester S, Love R, Mangu PB, McShane L, Miller K, Osborne CK, Paik S, Perlmutter J, Rhodes A, Sasano H, Schwartz JN, Sweep FC, Taube S, Torlakovic EE, Valenstein P, Viale G, Visscher D, Wheeler T, Williams RB, Wittliff JL, Wolff AC. American Society of Clinical Oncology/College Of American Pathologists guideline recommendations for immunohistochemical testing of estrogen and progesterone receptors in breast cancer. J Clin Oncol. 2010 ;28:2784-95.
65. Hampel B, Lode H, Bruckner G and Koeppe P - Comparative pharmacokinetics of sulbactam/ampicillin and clavulanic acid/amoxycillin in human volunteers. Drugs 1988;35:29-33.
66. Han HJ, Lim GY, Yeo DM, Chung NG. Kikuchi's disease in children: clinical manifestations and imaging features. J Korean Med Sci 2009;24:1105-9.
67. Handa U, Mohan H, Bal A. Role of fine needle aspiration cytology in evaluation of pediatric lymphadenopathy. Citopathology 2003.14;66-9.
68. Harris RL, Modayil P, Adam J, Sharland M, Heath P, Planche T, et al. Cervicofacia lnontuberculous mycobacterium lymphadenitis in children: is surgery always necessary? Int J Pediatr Otorhinolaryngol 2009;73:1297-301.
69. Haverkamp MH, Arend SM, Lindeboom JA, Hartwig NG, van Dissel JT. Nontuberculous mycobacterial infection in children: a 2-year prospective surveillance study in the Netherlands. Clin Infect Dis 2004;39:450-6.
70. Hill D, Dubey JP. Toxoplasma gondii: transmission, diagnosis and prevention. Clin Microbiol Infect 2002;8:634-40.
71. Hoda RS, The Role of Fine Needle Aspiration Biopsy in the Diagnosis and Management of Hematopoietic Neoplasms in "Knowles' Neoplastic Hematopathology", 3° Edizione, Lippincott Williams & Wilkins, Diagn Cytopathol 2014; 37:564-73
72. Hogan M, Proce D, Burrage K, Pushpanathan C. Atypical mycobacterial cervical lymphadenitis with extensive local spread: a surgical disease. Pediatr Surg Int 2005;21:758-60.
73. Huang WD, Yang XH, Wu ZP, Huang Q, Xiao JR, Yang MS, Zhou ZH, Yan WJ, Song DW, Liu TL, Jia NY. Langerhans cell histiocytosis of spine: a comparative study of clinical, imaging features, and diagnosis in children, adolescents, and adults. Spine J. 2013;13:1108-17.
74. Hussong JW, Arber DA, Bradley KT, et al. Protocol for the examination of specimens from patients with Hodgkin lymphoma. In: Reporting on Cancer Specimens: Case Summaries and Background Documentation. Northfield, IL: College of American Pathologists; 2009
75. Hyatt JM, McKinnon PS, Zimmer GS, Schentag JJ. The importance of pharmacokineic/pharmacodynamic surrogate

markers to outcome. Focus on antibacterial agents. Clin Pharmacokinet 1995;28:143-160.
76. Ingolfsdottir M, Balle V, Hahn CH. Evaluation of cervical lymphadenopathy in children: advantages and drawbacks of diagnostic methods. Dan Med J 2013;60:A4667.
77. Inman JC, Rowe M, Ghostine M, Fleck T. Pediatric neck abscesses: changing organisms and empiric therapies. Laryngoscope 2008;118:2111-4.
78. Iversen RH, Illum P. Cervicofacialnontuberculous mycobacterial lymphadenitis in children. Dan Med J 2012;59:A4349.
79. Jaffe E, Banks P, Nathwani B, et al. Recommendations for the reporting of lymphoid neoplasms: a report from the Association of Directors of Anatomic and Surgical Pathology. Mod Pathol 2004;17:131-5
80. Jiang XS, West DS, Lagoo AS. Lymph node infarction: role of underlying malignancy, tumour proliferation fraction and vascular compromise--a study of 35 cases and a comprehensive review of the literature. Histopathology 2013;62:315-25.
81. Jones AE, Barnes ND, Tasker TCG, Horton R. Pharmacokinetics of intravenous amoxycillin and potassium clavulanate in seriously ill children. J Antimicrob Chemother 1990;25:269-274.
82. Kadom N, Lee EY.Neck masses in children: current imaging guidelines and imaging findings. Semin Roentgenol. 2012;47:7-20.
83. Karaman A, Karaman I, Cavuşoğlu YH, Erdoğan D. The ongoing problem with peripheral lymphadenopathies: which ones are malignant? Pediatr Surg Int. 2010;26:247-50.
84. Kaya A, Deveci K, Uysal IO, Güven AS, Demir M, Uysal EB, Gültekin A, Içağasioğlu FD. Tularemia in children: evaluation of clinical, laboratory and therapeutic features of 27 tularemia cases. Turk J Pediatr 2012;54:105-12.
85. Kennedy TL. Curettage of nontuberculous mycobacterial cervical lymphadenitis. Arch Otolaryngol Head Neck Surg 1992;118:759-62.
86. Kim S, Jang EJ, Jeong JY, Park JY. Clinical usefulness of fine needle aspiration cytology in patients less than 20 years old: a 10-year experience at a single institution. Int J ClinExpPathol 2013;6:2962-7.
87. King D, Ramachandra J, Yeomanson D.Lymphadenopathy in children: refer or reassure? Arch Dis Child Educ Pract Ed 2014 Jan 2. [Epub ahead of print]
88. Knight PJ, Mulne AF, Vassy LE.When is lymph node biopsy indicated in children with enlarged peripheral nodes? Pediatrics 1982;69:391-6.
89. Knowles D, ed. Neoplastic Hematopathology. Philadelphia, PA: Lippincott Williams and Wilkins; 2001
90. Kubba H. A child with cervical lymphadenopathy. Clin Otolaryngol 2006;31:433-34.
91. Lake AM, Oski FA.Peripheral lymphadenopathy in childhood. Ten-year experience with excisional biopsy. Am J Dis Child 1978;132:357-9.
92. Lalvani A, Pareek M. Interferon gamma release assays: principles and practice. Enferm Infec Microbiol Clin 2010;28: 245-52.
93. Larsson LO, Bentzon MW, Berg K, Mellander L, Skoogh BE, Stranegård IL. Palpable lymph nodes of the neck in Swedish

schoolchildren. Acta Paediatrica 1994;83:1092-4.
94. Leung AK, Davies HD. Cervical lymphadenitis: etiology, diagnosis, and management. Curr Infect Dis Rep 2009;11:183-9.
95. Leung AK, Robson WL. Childhood cervical lymphadenopathy. J Pediatr Health Care 2004;18:3-7.
96. Lim GY, Cho B, Chung NG. Hemophagocytic lymphohistiocytosis preceded by Kikuchi disease in children. Pediatr Radiol 2008;38:756-61.
97. Lindeboom JA, Bruijnesteijn van Coppenraet LE, van Soolingen D, Prins JM, Kuijper EJ. Clinical manifestations, diagnosis, and treatment of Mycobacterium haemophilum infections. Clin Microbiol Rev 2011;24:701-17.
98. Lindeboom JA, Kuijper EJ, Bruijnesteijn van Coppenraet ES, Lindeboom R, Prins JM. Surgical excision versus antibiotic treatment for nontuberculous mycobacterial cervicofacial lymphadenitis in children: a multicenter, randomized, controlled trial. Clin Infect Dis 2007;44:1057-64.
99. Lindeboom JA, Kuijper EJ, Prins JM, Bruijnesteijn van Coppenraet ES, Lindeboom R. Tuberculin skin testing is useful in the screening for nontuberculous mycobacterial cervicofacial lymphadenitis in children. Clin Infect Dis 2006; 43:1547-51.
100. Lindeboom JA, Lindeboom R, Bruijnesteijn van Coppenraet ES, Kuijper EJ, Tuk J, Prins JM. Esthetic outcome of surgical excision versus antibiotic therapy for nontuberculous mycobacterial cervicofacial lymphadenitis in children. Pediatr Infect Dis J 2009;28:1028-30.
101. Lindeboom JA, Prins JM, Bruijnesteijn van Coppenraet ES, Lindeboom R, Kuijper EJ. Cervicofacial lymphadenitis in children caused by Mycobacterium haemophilum. Clin Infect Dis. 2005;41:1569-75.
102. Lindeboom JA, Smets AM, Kuijper EJ, van Rijn RR, Prins JM. The sonographic characteristics of nontuberculous mycobacterial cervicofacial lymphadenitis in children. Pediatr Radiol 2006; 36:1063-7.
103. Lindeboom JA, Bruijnesteijn van Coppenraet ES, Kuijper EJ, Polsbroek RM, Horsthuis RB, Prins JM,Lindeboom R. Interpretation and precision of the Observer Scar Assessment Scale improved by a revised scoring. J Clin Epidemiol 2008;61:1289-95.
104. Lindeboom JA. Conservative wait-and-see therapy versus antibiotic treatment for nontuberculous mycobacterial cervicofacial lymphadenitis in children. Clin Infect Dis 2011; 52:180-4.
105. Lindeboom JA. Surgical treatment for nontuberculous mycobacterial (NTM) cervicofacial lymphadenitis in children. J Oral Maxillofac Surg. 2012;70:345-8.
106. Liu ES, Bernstein JM, Sculerati N, Wu HC. Fine needle aspiration biopsy of pediatric head and neck masses .Int J Pediatr Otorhinolaryngol 2001;60:135-40.
107. Ludwig BJ, Wang J, Nadgir RN, Saito N, Castro-Aragon I, Sakai O. Imaging of cervical lymphadenopathy in children and young adults. AJR Am J Roentgenol 2012;199:1105-13.
108. Luu TM, Chevalier I, Gauthier M, Carceller AM, Bensioussan A, Tapiero B. Acute adenitis in children: clinical course and factors predictive of surgical drainage. J Paediatric Child Health 2005;41:273-77.

109. Mandell DL, Wald ER, Michaels MG, Dohar JE. Management of nontuberculous mycobacterial cervical lymphadenitis. Arch Otolaryngol Head Neck Surg 2003;129:341-4.
110. Marais BJ, Wright CA, Schaaf HS, Gie RP, Hesseling AC, Enarson DA, Beyers N. Tuberculous lymphadenitis as a cause of persistent cervical lymphadenopathy in children from a tuberculosis-endemic area. Pediatr Infect Dis J 2006;25:142-6.
111. Marchese A, Gualco L, Maioli E, Debbia E. Molecular analysis and susceptibility patterns of meticillin-resistant Staphylococcus aureus (MRSA) strains circulating in the community in the Ligurian area, a northern region of Italy: emergence of USA300 and EMRSA-15 clones.Int J Antimicrob Agents 2009;34:424-8.
112. Marcinak JF, Frank AL. Treatment of community-acquired methicillin-resistant Staphylococcus aureus in children. Curr Opin Infect Dis 2003;16:265-9.
113. Margalith M, D'Aquila RT, Manion DJ, Basgoz N, Bechtel LJ, Smith BR, Kaplan JC, Hirsch MS. HIV-1 DNA in fibroblast cultures infected with urine from HIV-seropositive cytomegalovirus (CMV) excretors. Arch Virol 1995;140:927-35.
114. Martínez-Aguilar G, Hammerman WA, Mason EO Jr, Kaplan SL. Clindamycin treatment of invasive infections caused by community-acquired, methicillin-resistant and methicillin-susceptible Staphylococcus aureus in children. Pediatr Infect Dis J 2003;22:593-8.
115. Masera G, Balduzzi A, Gornati G, Rossi MR. Problematiche relative alla diagnosi differenziale delle tumefazioni cervicali dell'infanzia. L'otorinolaringologia pediatrica 1990;4:244-252.
116. Mazzei T, Novelli A, Mini E, Periti P. Penicilline, cefalosporine ed altre betalattamine. In: "Farmacologia – Principi di base e applicazioni terapeutiche" II edizione, a cura di F. Rossi, C. Riccardi, V. Cuomo, Capitolo 8, pag 626-639. Edizioni Minerva Medica, Torino 2011.
117. McClain KL. Are all mutant SNARES equal? Blood 2012;119:5944-5.
118. Meuwly JY, Lepori D, Theumann N, Schnyder P, Etechami G, Hohlfeld J, Gudinchet F. Multimodality imaging evaluation of the pediatric neck: techniques and spectrum of findings. Radiographics 2005;25:931-48.
119. Mignone F, Calitri C, Scolfaro C, Garofalo S, Lonati L, Versace A, Tovo P. An adolescent with persistent cervical lymphadenopathy and retropharyngeal abscess: case report. Minerva Pediatr 2013;65:569-74.
120. Mobley DL, Wakely PE Jr, Frable MA.Fine-needle aspiration biopsy: application to pediatric head and neck masses. Laryngoscope 1991;101:469-72.
121. Moffett KS. Pediatric infectious disease: unusual head and neck infections. Prospective randomized double blind placebo-controlled evaluation of azithromycin for treatment of cat-scratch disease. Pediatr Infect Dis J 1998;17:447-52.
122. Mongkolrattanothai K, Daum RS. Impact of community-associated, methicillin-resistant Staphylococcus aureus on management of the skin and soft tissue infections in children. Curr Infect Dis Rep 2005;7:381-9.
123. Moore SW, Schneider JW, Schaaf HS. Diagnostic aspects of cervical lymphadenopathy in children in the developing world: a study of 1,877 surgical specimens. Pediatr Surg Int 2003;19:240-4.

124. Nasuti JF, Mehrotra R, Gupta PK. Diagnostic value of fine-needle aspiration in supraclavicular lymphadenopathy: a study of 106 patients and review of literature. Diagn Cytopathol 2001;25:351-5.
125. Neff L, Newland JG, Sykes KJ, Selvarangan R, Wei JL. Microbiology and antimicrobial treatment of pediatric cervical lymphadenitis requiring surgical intervention. Int J Pediatr Otorhinolaryngol 2013;77:817-20.
126. Newburger JW, Takahashi M, Gerber MA, Gewitz MH, Tani LY, Burns JC, Shulman ST, Bolger AF, Ferrieri P, Baltimore RS, Wilson WR, Baddour LM, Levison ME, Pallasch TJ, Falace DA, Taubert KA. Committee on Rheumatic Fever, Endocarditis and Kawasaki Disease; Council on Cardiovascular Disease in the Young; American Heart Association; American Academy of Pediatrics. Diagnosis, treatment, and long-term management of Kawasaki disease: a statement for health professionals from the Committee on Rheumatic Fever, Endocarditis and Kawasaki Disease, Council on Cardiovascular Disease in the Young, American Heart Association. Circulation 2004;110:2747-1.
127. Niedzielska G, Kotowski M, Niedzielski A, Dybiec E, Wieczorek P. Cervical lymphadenopathy in children incidence and diagnostic management. Int J Pediatr Otorhinolaryngol 2007;71:51-6.
128. Nukui Y, Hatakeyama S, Okamoto K, Yamamoto T, Hisaka A, Suzuki H, Yata N, Yotsuyanagi H, Moriya K. High plasma linezolid concentration and impaired renal function affect development of linezolid-induced thrombocytopenia. J Antimicrob Chemother 2013;68:2128-33.
129. Ochoa TJ, Mohr J, Wanger A, Murphy JR, Heresi GP. Community-associated methicillin-resistant Staphylococcus aureus in pediatric patients. Emerg Infect Dis 2005;11:966-8.
130. Oguz A, Karadeniz C, Temel EA, Citak EC, Okur FV. Evaluation of peripheral lymphadenopathy in children. Pediatr Hematol Oncol 2006;23:549-61.
131. Olson NR. Nontuberculous mycobacterial infections of the face and neck--practical considerations. Laryngoscope 1981;91:1714-26.
132. Owens RC Jr, Donskey CJ, Gaynes RP, Loo VG, Muto CA. Antimicrobial-associated risk factors for Clostridium difficile infection. Clin Infect Dis 2008;46:S19-31.
133. Pan A, Cauda R, Concia E, Esposito S, Sganga G, Stefani S, Nicastri E, Lauria FN, Carosi G, Moroni M,Ippolito G; GISIG (Gruppo Italiano di Studio sulle Infezioni Gravi) Working Group on Complicated-Skin and Skin-StructureInfections. Consensus document on controversial issues in the treatment of complicated skin and skin-structure infections. Int J Infect Dis 2010;14:S39-53.
134. Pandey A, Kureel SN, Pandey J, Wakhlu A, Rawat J, Singh TB. Chronic cervical lymphadenopathy in children: Role of ultrasonography. J Indian Assoc Pediatr Surg 2012;17:58-62.
135. Pangalis GA, Vassilakopoulos TP, Boussiotis VA, Fessas P. Clinical approach to lymphadenopathy. Semin Oncol 1993;20:570-82.
136. Papadopouli E, Michailidi E, Papadopoulou E, Paspalaki P, Vlahakis I, Kalmanti M. Cervical lymphadenopathy in childhood epidemiology and management. Pediatr Hematol Oncol 2009;26:454-60.

137. Papakonstantinou O, Bakantaki A, Paspalaki P, Charoulakis N, Gourtsoyiannis N. High-resolution and color Doppler ultrasonography of cervical lymphadenopathy in children. Acta Radiol 2001;42:470-6.
138. Park HS, Sung MJ, Park SE, Lim YT. Kikuchi-Fujimoto disease of 16 children in a single center of Korea. Pediatr Allergy Immunol 2007;18:174-8.
139. Payne DJ, Cramp R, Winstanley DJ, Knowles DJC. Comparative activities of clavulanic acid, sulbactam and tazobactam against clinically important beta-lactamases. Antimicrob Agents Chemother 38:767-772, 1994.
140. Penn R, Steehler MK, Sokohl A, Harley EH. Nontuberculous mycobacterial cervicofacial lymphadenitis a review and proposed classification system. Int J Pediatr Otorhinolaryngol 2011;75:1599-603.
141. Perry C.M, Jarvis B. Linezolid: a review of its use in the management of serious Gram-positive infections. Drugs 2001;61:525-551.
142. Peters TR, Edwards KM. Cervical lymphadenopathy and adenitis. Pediatr Rev 2000;21:399-405.
143. Petrini B, Bennet R. Cervical mycobacterial lymphadenitis in Swedish children during the post-BCG vaccination era. Acta Paediatr, 2007;96:146-7.
144. Pohar-Marinsek Z. Difficulties in diagnosing small round cell tumours of childhood from fine needle aspiration cytology samples. Cytopathology 2008;19:67-79.
145. Robinson D Jr, Reynolds M, Casper C, Dispenzieri A, Vermeulen J, Payne K, Schramm J, Ristow K, Desrosiers MP, Yeomans K, Teltsch D, Swain R, Habermann TM, Rotella P, Van de Velde H. Clinical epidemiology and treatment patterns of patients with multicentric Castleman disease: results from two US treatment centres. Br J Haematol. 2014 Jan 6. [Epub ahead of print]
146. Pham-Huy A, Robinson JL, Tapiéro B, Bernard C, Daniel S, Dobson S, Déry P, Le Saux N, Embree J,Valiquette L, Quach C. Current trends in nontuberculous mycobacteria infections in Canadian children: A pediatric investigators collaborative network on infections in Canada (PICNIC) study. Paediatr Child Health 2010;15:276-82.
147. Purcell K, Fergie J. Epidemic of community-acquired methicillin-resistant Staphylococcus aureus infections: a 14-year study at Driscoll Children's Hospital. Arch Pediatr Adolesc Med 2005;159:980-5.
148. Rajasekaran K, Krakovitz, P. Enlarged Neck Lymph Nodes in Children. Pediatr Clin N Am 2013;60:923–36.
149. Ramadan HH, Wax MK, Boyd CB. Fine-needle aspiration of head and neck masses in children. Am J Otolaryngol 1997;18:400-4.
150. Ridder GJ, Boedeker CC, Lee TK, Sander A. B-mode sonographic criteria for differential diagnosis of cervicofacial lymphadenopathy in cat-scratch disease and toxoplasmosis. Head Neck 2003;25:306-12.
151. Robson CD, Hazra R, Barnes PD, Robertson RL, Jones D, Husson RN. Nontuberculous mycobacterial infection of the head and neck in immunocompetent children: CT and MR findings. AJNR Am J Neuroradiol 1999;20:1829-35.
152. Roh JL, Huh J, Moon HN. Lymphomas of the head and neck in the pediatric population. Int J Pediatr Otorhinolaryngol 2007;71:1471-7.

153. Rolain JM, Lepidi H, Zanaret M, Triglia JM, Michel G, Thomas PA, Texereau M, Stein A, Romaru A, Eb F, Raoult D. Lymph node biopsy specimens and diagnosis of cat-scratch disease. Emerg Infect Dis 2006;12:1338-44.
154. Rombini S, Petrelli D, Bolli E, Tran CN, Falconi M, Di Luca MC, Prenna M, Ripa S,Vitali LA. A study on erm(B)-mediated MLS resistance in Streptococcus pyogenes clinical isolates. Diagn Microbiol Infect Dis 2011;70:387-94.
155. Rosado FG, Stratton CW, Mosse CA. Clinicopathologic correlation of epidemiologic and histopathologic features of pediatric bacterial lymphadenitis. Arch Pathol Lab Med 2011;135:1490-3.
156. Rybak M, Lomaestro B, Rotschafer JC, Moellering R Jr, Craig W, Billeter M, Dalovisio JR, Levine DP. Therapeutic monitoring of vancomycin in adult patients: a consensus review of the American Society of Health-System Pharmacists, the Infectious Diseases Society of America, and the Society of Infectious Diseases Pharmacists. Am J Health Syst Pharm 2009;66:887.
157. Saggese D, Campadretti GC, Burnelli R. Non tuberculous mycobacterial adenitis in children: diagnostic e therapeutic management. Am J Otolaringol 2003; 24:79-84
158. Scobie WG. Acute suppurative adenitis in children: a review of 964 cases. Scott Med J 1969;14:352-4.
159. Sarah S. Long, Larry K. Pickering and Charles G. Prober - Principles and practice of paediatric infectious disease. 4th Edition Elsevier 2012
160. Scaglione F. Macrolidi, ketolidi e lincosamidi. In: "Farmacologia – Principi di base e applicazioni terapeutiche" II edizione, a cura di F. Rossi, C. Riccardi, V. Cuomo, Capitolo 8, pag 639-648. Edizioni Minerva Medica, Torino 2011.
161. Scott CA, Atkinson SH, Sodha A, Tate C, Sadiq J, Lakhoo K, et al. Management of lymphadenitis due to non-tuberculous mycobacterial infection in children. Pediatr Surg Int 2012;28:461-6.
162. Sengupta S, Pal R. Clinicopathological correlates of pediatric head and neck cancer. J Cancer Res Ther 2009;5:181-5.
163. Seo JH, Shim HS, Park JJ, Jeon SY, Kim JP, Ahn SK, Hur DG, Ahn SY, Kwon OJ. A clinical study of histiocytic necrotizing lymphadenitis (Kikuchi's disease) in children. Int J Pediatr Otorhinolaryngol 2008;72:1637-42.
164. Serour F, Gorenstein A, Somekh E. Needel aspiration for suppurative cervical lymphadenitis. ClinPediatr 2002;41:471-474
165. Shaad UB, Casey PA, Cooper DL. Single-dose pharmacokinetics of intravenous clavulanic acid with amoxicillin in pediatric patients. Antimicrob Agents Chemother 1983;23:252255.
166. Shekdar KV, Mirsky DM, Kazahaya K, Bilaniuk LT. Magnetic resonance imaging of the pediatric neck: an overview. Magn Reson Imaging Clin N Am 2012;20:573-603.
167. Singh J, Burr B, Stringham D, Arrieta A. Commonly used antibacterial and antifungal agents for hospitalised paediatric patients: implications for therapy with an emphasis on clinical pharmacokinetics. Paediatr Drugs 2001;3:733-61.
168. Slap GB, Brooks JS, Schwartz JS. When to perform biopsies of enlarged peripheral lymph nodes in young patients. JAMA 1984;252:1321-6.

169. Sivakoti K, Doraisamy D, Niazi M, Kronfeld G, Hagmann S, Kelly K, Purswani M. Sinus Histiocytosis and Massive Lymphadenopathy (Rosai-Dorfman Disease) Mimicking Cervical Lymphadenitis. J Pediatr. 2014 Jan 9.[Epub ahead of print]
170. Soldes OS, Younger JG, Hirschl RB. Predictors of malignancy in childhood peripheral lymphadenopathy. J Pediatr Surg. 1999;34:1447-52.
171. Som PM, Curtin HD, Mancuso AA. An imaging-based classification for the cervical nodes designed as an adjunct to recent clinically based nodal classifications. Arch Otolaryngol Head Neck Surg 1999;125:388-96.
172. Spyridis P, Maltezou HC, Hantzakos A, Scondras C, Kafetzis DA. Mycobacterial cervical lymphadenitis in children: clinical and laboratory factors of importance for differential diagnosis. Scand J Infect Dis 2001;33:362-6.
173. Stanfeld A.G., Indication, technique and applications for lymph node biopsy in. "Lymph node biopsy interpretation", 2a Edizione, Churchill Livingstone, 1992.
174. Staufner C, Sommerburg O, Holland-Cunz S. Algorithm for early diagnosis in nontuberculous mycobacterial lymphadenitis. Acta Paediatr 2012;101:e382-5.
175. Swaminathan S, Rekha B. Pediatric tuberculosis: global overview and challenges. Clin Infect Dis 2010;50:S184-94.
176. Swerdlow S, Campo E, Harris N, Jaffe E, Pilero S, Stein H, Thiele J, Vardiman J, eds. WHO Classification of Tumours of Haematopoietic and Lymphoid Tissues. Geneva, Switzerland: WHO Press; 2008.
177. Tashiro N, Matsubara T, Uchida M, Katayama K, Ichiyama T, Furukawa S. Ultrasonographic evaluation of cervical lymph nodes in Kawasaki disease. Pediatrics 2002;109:E77-7.
178. Thomas JO, Adeyi D, Amanguno H. Fine-needle aspiration in the management of peripheral lymphadenopathy in a developing country. DiagnCytopathol 1999;21:159-62.
179. Tortoli E. Epidemiology of cervico-facial pediatric lymphadenitis as a result of non-tuberculousmycobacteria. International Journal of Mycobacteriology 2012;1:165-9.
180. Tracy TF Jr, Muratore CS. Management of common head and neck masses. SeminPediatr Surg 2007;16:3-13.
181. Tsuruoka K, Tsuneoka H, Kawano M, Yanagihara M, Nojima J, Tanaka T, Yamamoto M, Ichihara K. Evaluation of IgG ELISA using N-lauroyl-sarcosine-soluble proteins of Bartonella henselae for highly specific serodiagnosis of cat scratch disease.Diagno Microbiol Infect Dis 2012;74:230-5
182. Tunkel DE, Baroody FM, Sherman ME. Fine-needle aspiration biopsy of cervicofacial masses in children. Arch Otolaryngol Head Neck Surg 1995;121:533-6.
183. Tunkel DE, Romaneschi KB. Surgical treatment of cervicofacial nontuberculous mycobacterial adenitis in children. Laryngoscope 1995;105:1024-8.
184. Twist CJ, Link MP . Assessment of lymphadenopathy in children. Pediatr Clin North Am 2002;49:1009-25.
185. Van Bambeke F, Van Laethem Y, Courvalin P, Tulkens PM. Glycopeptide antibiotics: from conventional molecules to new derivatives. Drugs 2004;64:913-36.
186. van Dongen JJ, Langerak AW, Brüggemann M, Evans PA, Hummel M, Lavender FL, Delabesse E, Davi F, Schuuring E, García-

Sanz R, van Krieken JH, Droese J, González D, Bastard C, White HE, Spaargaren M, González M, Parreira A, Smith JL, Morgan GJ, Kneba M, Macintyre EA. Design and standardization of PCR primers and protocols for detection of clonal immunoglobulin and T-cell receptor gene recombinations in suspect lymphoproliferations: report of the BIOMED-2 Concerted Action BMH4-CT98-3936. Leukemia 2003;17:2257-317.

187. van Ingen J, Boeree MJ, van Soolingen D, Mouton JW. Resistance mechanisms and drug susceptibility testing of nontuberculous mycobacteria. Drug Resist Updat 2012;15:149-61.
188. van Wyk AC, Marais BJ, Warren RM, van Wyk SS, Wright CA. The use of light-emitting diode fluorescence to diagnose mycobacterial lymphadenitis in fine-needle aspirates from children. Int J Tuberc Lung Dis 2011;15:56-60.
189. Vu TT, Daniel SJ, Quach C. Nontuberculous mycobacteria in children: a changing pattern. J Otolaryngol 2005;34:S40-4.
190. Walker PC, Karnell LH, Ziebold C, Kacmarynski DS. Changing microbiology of pediatric neck abscesses in Iowa 2000-2010. Laryngoscope 2013;123:249-52.
191. Wallis C.K. Specimen collection and transport. In: Isenberg D.H. Ed. Clinical microbiology procedure handbook. 3.2.1-3.2.61. 1992. American Society of Microbiology, Washington.
192. Wang J, Pei G, Yan J, Zhao Q, Li Z, Cao Y, Li J, Zhang G, Chen H, Hao X. Unexplained cervical lymphadenopathy in children: predictive factors for malignancy. J Pediatr Surg 2010;45:784-8.
193. Wei JL, Bond J, Sykes KJ, Selvarangan R, Jackson MA. Treatment outcomes for non-tuberculous mycobacterial cervicofacial lymphadenitis in children based on the type of surgical intervention. Otolaryngol Head Neck Surg 2008;138:566-571.
194. Wright CA, Warren RM, Marais BJ. Fine needle aspiration biopsy: an undervalued diagnostic modality in paediatric mycobacterial disease. Int J Tuberc Lung Dis 2009;13:1467-75.
195. Wright CA, Hoek KG, Marais BJ, van Helden P, Warren RM. Combining fine-needle aspiration biopsy (FNAB) and high-resolution melt analysis to reduce diagnostic delay in Mycobacterial lymphadenitis. Diagn Cytopathol 2010;38:482-8.
196. Wright CA, van der Burg M, Geiger D, Noordzij JG, Burgess SM, Marais BJ. Diagnosing mycobacterial lymphadenitis in children using fine needle aspiration biopsy: cytomorphology, ZN staining and autofluorescence making more of less. Diagn Cytopathol 2008;36:245-51.
197. Wright CA, Pienaar JP, Marais BJ. Fine needle aspiration biopsy: diagnostic utility in resource-limited settings. Ann Trop Paediatr. 2008;28:65-70.
198. Yamauchi T, Ferrieri P, Anthony BF. The aetiology of acute cervical adenitis in children: serological and bacteriological studies. J Med Microbiol 1980 Feb;13:37-43
199. Yaris N, Cakir M, Sozen E, Cobanoglu U. Analysis of children with peripheral lymphadenopathy. Clin Pediatr (Phila) 2006;45:544-9.
200. Yoon PJ. Cervical lymphadenitis/Adenopathy. In Berman S. Pediatric

Decision making, 5th Edition, Philadelphia, US, 2011. pp144-9.

201. Zeharia A, Eidlitz-Markus T, Haimi-Cohen Y, Samra Z, Kaufman L, Amir J. Management of nontuberculous mycobacteria-induced cervical lymphadenitis with observation alone. Pediatr Infect Dis J 2008; 27:920-2.

Appendice 1. Scheda per inquadramento anamnestico e clinico del bambino con linfoadenopatia della testa e del collo

NOME E COGNOME…… **DATA DI NASCITA ……..**

DATA primo ricovero/accesso ambulatoriale……..

ANAMNESI FAMILIARE E PATOLOGICA REMOTA RILEVANTE

……

ANANESI PATOLOGICA PROSSIMA **Data comparsa linfoadenopatia……..**

……..

Immigrazione o viaggi all'estero recenti ☐ **trauma recente** ☐

Morzo animali/zecca o puntura insetti ☐ **graffio di animale domestico** ☐

Ingestione cibi potenzialmente contaminati (latte non pastorizzato, carne non cotta) ☐

Infezioni recenti (cavo orale e denti, orecchie, alte vie aeree, cute cuoio capelluto, sistemiche) ☐

……

Storia vaccinale ……..

Farmaci assunti ……..

Contatto TBC recente ……..

SEGNI E SINTOMI ASSOCIATI: **febbre** ☐ **sudorazione nottturna** ☐ **astenia** ☐

Calo ponderale ☐ **sanguinamento** ☐ **artralgie/artriti** ☐ **rash** ☐ **prurito** ☐

Altro ……..

ESAME OBIETTIVO

Sede linfoadenopatia	Dimensioni	Caratteristiche (consistenza, mobilità, dolenzia, dolorabilità,velocità di crescita, segni locali di flogosi)

Splenomegalia ☐ **Epatomegalia** ☐ **Malnutrizione/scarso accrescimento** ☐

Reperti toracici ☐ **……** **lesioni cutanee** ☐ **……..**

Altro ……..

INDAGINI ESEGUITE

☐ **Emocromo** ……

☐ **Mantoux** …… ☐ **Quantiferon/T.SPOT.TB** ……

☐ **LDH** …… ☐ **ALT/AST** ……

☐ **Proteina C reattiva**…… ……

☐ **Sierologia/ PCR per EBV**…… ☐ **Sierologia/PCR per CMV** ……

☐ **Sierologia *Bartonella henselae*** ☐ **Sierologia *Toxoplasma gondii* ……..**

☐ **Sierologia *Listeria monocytogenes* ……** ☐ **Sierologia *Francisella tularensis* …..**

☐ **Tampone faringeo** …… . ☐ **Screening immunologico** ……

☐ **Ecografia collo** ……

☐ **Rx torace** ……

☐ **Ecografia addome** ……

☐ **RMN/TC** ……

☐ **CONSULENZA INFETTIVOLOGICA** ……

☐ **CONSULENZA EMATOLOGICA** ……

☐ **CONSULENZA CHIRURGICA** ……

☐ **TERAPIA MEDICA** …… **Data inizio** …… **Data fine** ……

……

☐ **INTERVENTO CHIRURGICO** …… **data** ……

……

- **Esame istologico** ……
- **Esami infettivo logici** ……
- **Altro** ……

☐ **Complicanze/recidive** ……